www.intensivbert.de

Erkrankungen des Magen-Darm-Kanals

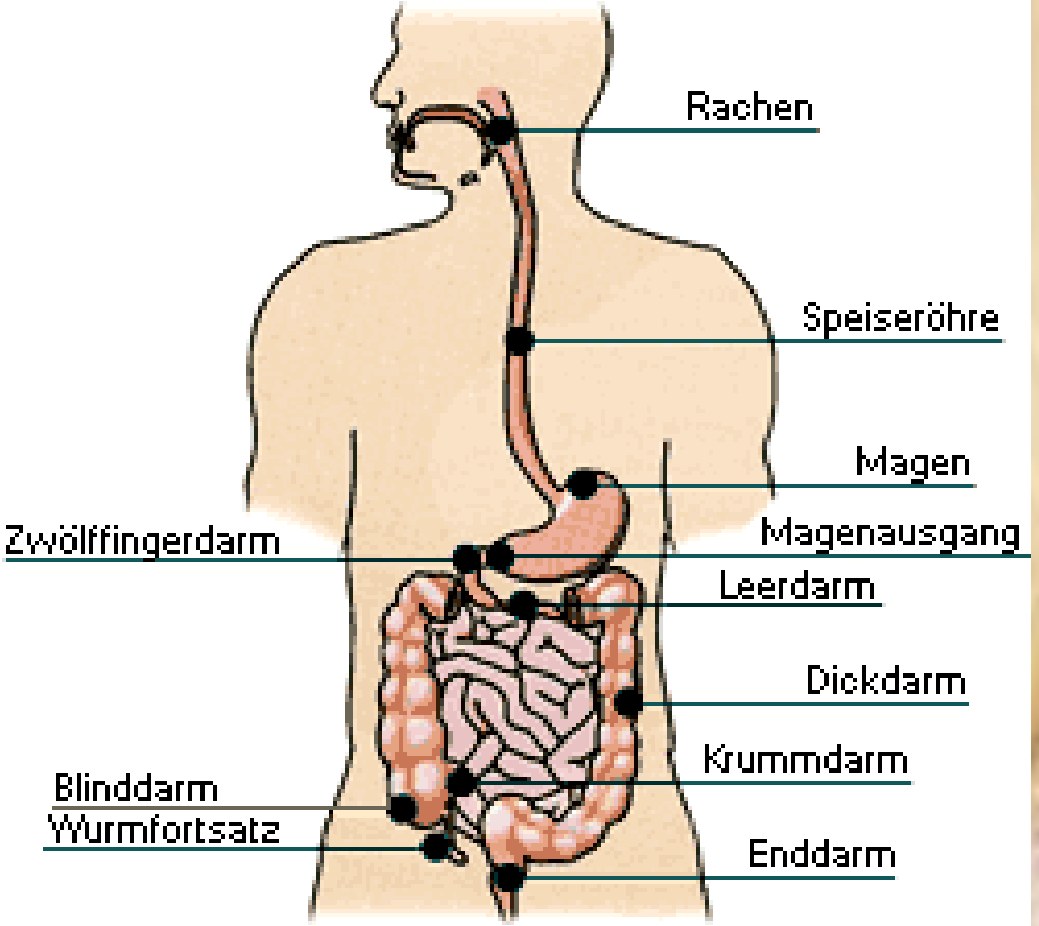

Schematische Darstellung des Magen-Darm-Kanals
(aus Benninghoff-Goerttler)

Krankheiten der Speiseröhre

Anatomie/Physiologie

Die Speiseröhre (Ösophagus) ist ein ca. 25cm langer Schlauch, der den Rachen und Magen verbindet

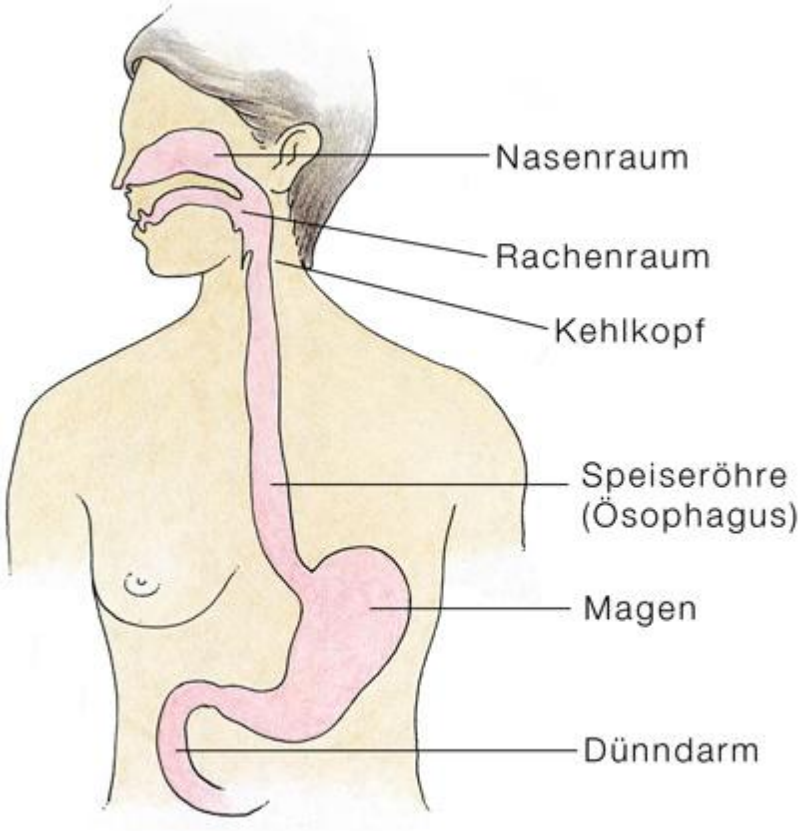

Anatomie/Physiologie

Die Wand der Speiseröhre besteht aus drei Schichten

- **Tunica mucosa** ist die innere Schleimschicht
- Sie besteht aus Plattenepithel und enthält zahlreiche Schleimdrüsen

- **Tela submucosa**, eine bindegewebige verschiebeschicht

- **Tunika muskularis** ist die äußere Muskelschicht
- Im oberen Dritttel quergestreifte Muskulatur
- Im unteren Drittel glatte Muskulatur
- Im mittleren Drittel gemischt quergestreifte und glatte Muskulatur

Anatomie/Physiologie

Der obere und der untere Speiseröhrenabschnitt ist physiologisch verschließbar

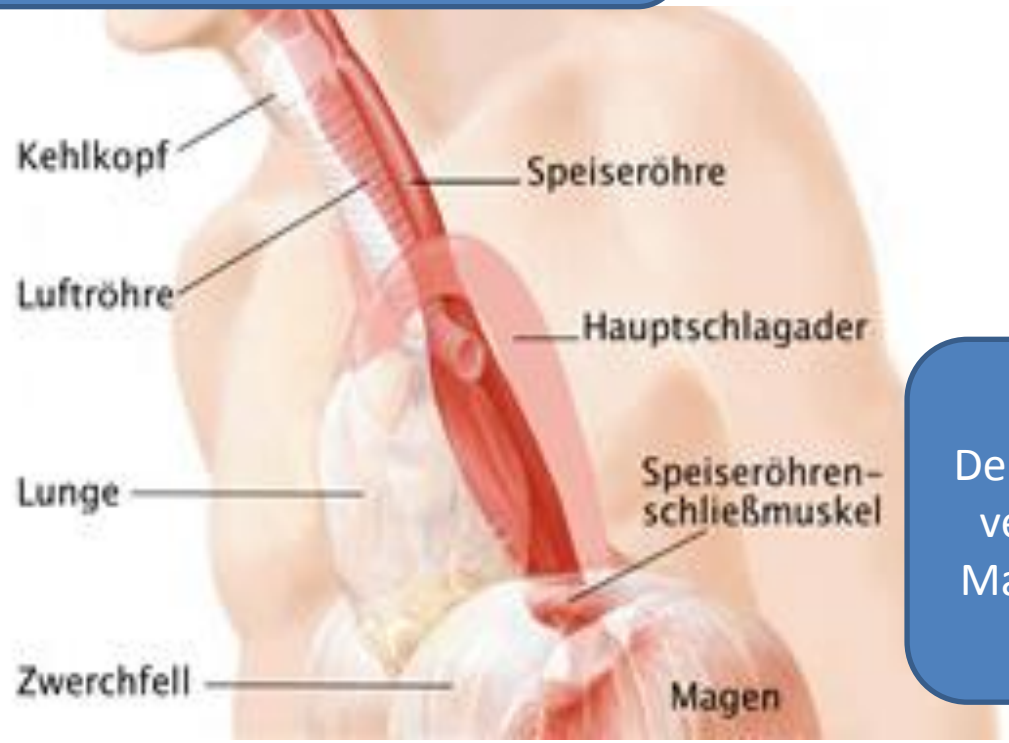

Der untere Ösophagussphinkter verhindert den Rückfluss von Mageninhalt in die Speiseröhre

Untersuchungsmethoden

Ösophagoskopie mit evtl. Probeexzision aus der Schleimhaut

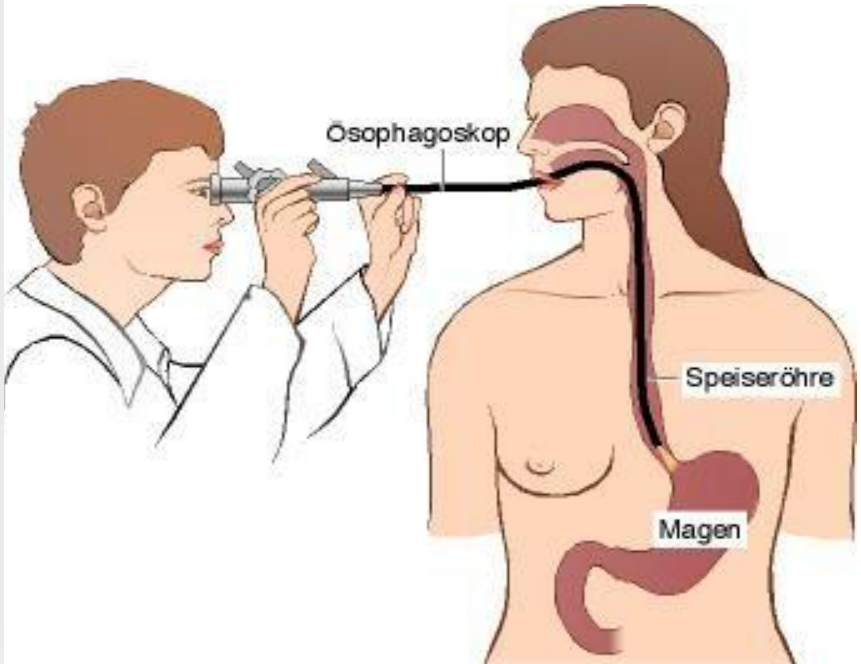

Untersuchungsmethoden

Röntgenuntersuchungen mit Kontrastmittel, Ösophagosbreischluck

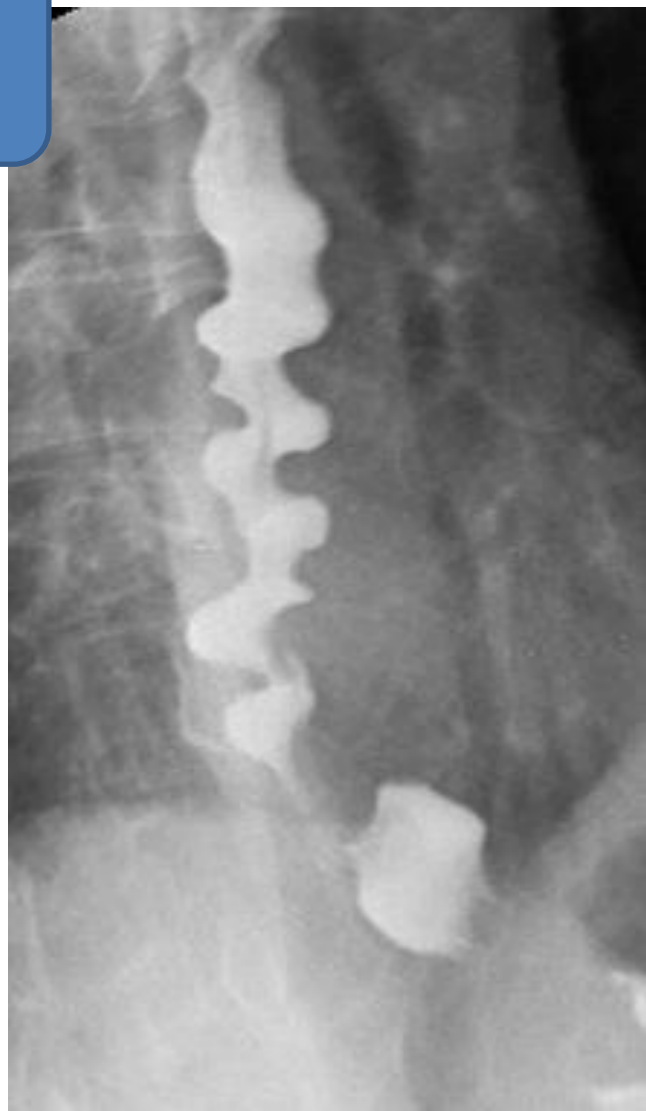

Ösophagitis

Erkrankungen der Speiseröhre

Definition

Ösophagitis = Entzündung der Speiseröhrenschleimhaut
Kann akut oder chronisch verlaufen

Pathogenese

Akute Ösophagitis

Verätzungen durch verschlucken von Säuren oder Laugen

Strahlentherapie

Begleiterscheinung bei schweren Allgemeinerkrankung

Pathogenese

Chronische Ösophagitis

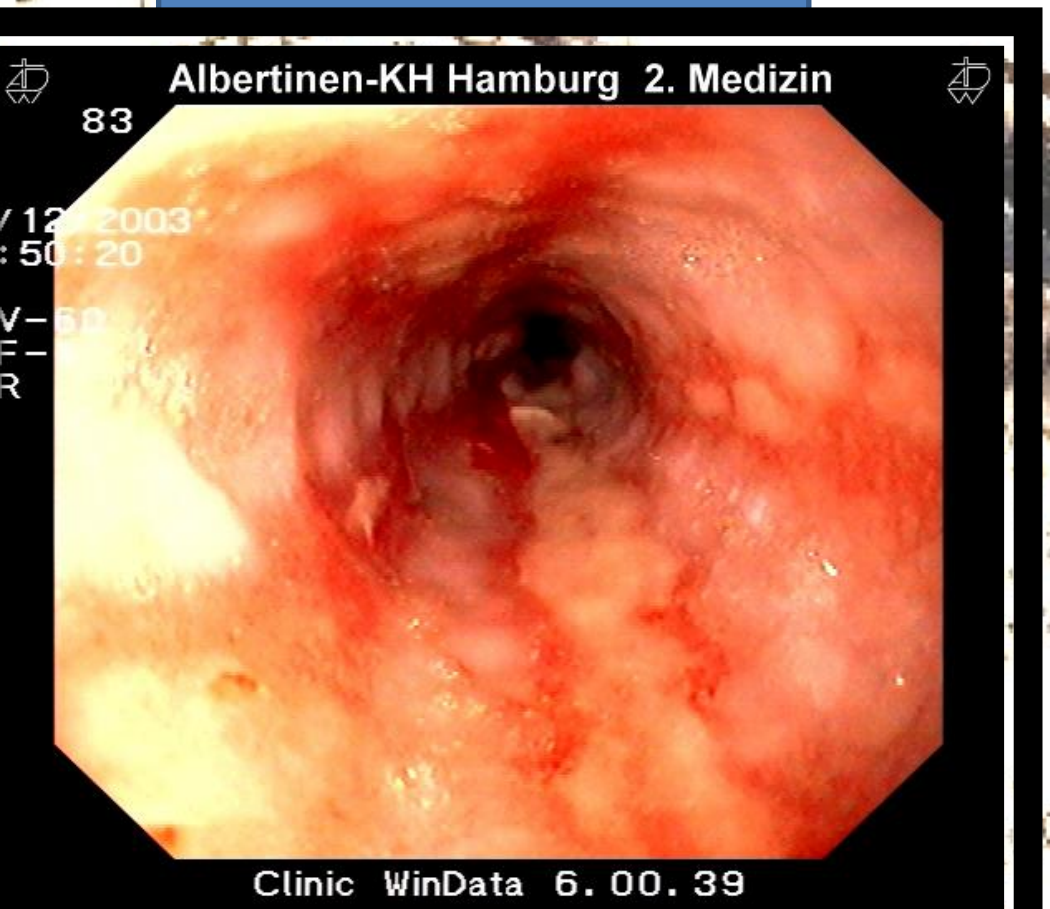

Die ständige Reizung Speiseröhrenschleimhaut durch Alkohol kann zu einer chr. Ösophagitis führen

Nikotinabusus

Pathogenese

Refluxösophagitis

Bei der Refluxkrankheit ist der physiologische Verschlussvorgang des unteren Ösophagus gestört. Dadurch gelangt Inhalt aus dem Magen in die Speiseröhre und schädigt die Schleimhaut

Bei der primären Refluxösophagitis liegt eine Störung der funktionellen Verschlussmechanismen vor

Bei der sekundären Refluxösophagitis liegt die Ursache in einer organischen Veränderung in oder an der Speiseröhre

Pathogenese

Peptisches Ulcus der Speiseröhre

Die ständige Entzündung der Speiseröhre bei der Refluxösophagitis führt zu Ulzerationen

Pathogenese

Soorösophagitis

Soor ist eine Pilzerkrankung. Der Soorpilz (Candida albicans) kann eine Ösophagitis hervorrufen. Nicht selten kommt er aus dem Mund und Rachenbereich.

Tritt vorwiegend bei Patienten mit schweren Allgemeinerkrankungen auf.

Sodbrennen
Klinik
Schmerzen hinter/unterhalb des Brustbeins
Bei fortgeschrittener Erkrankung Schmerzen beim Schlucken

Diagnose

Laborwerte häufig normal, bei schwereren Verläufen Anstieg der Entzündungsmarker

Endoskopie

Bei Verdacht auf Soorösophagitis kann ein Abstrich/PE hilfreich sein

Therapie

Ernährung nur parenteral um Perforationen zu vermeiden

Prophylaktische Antibiotikagabe

Bei einer Perforation wird eine operative Behandlung nötig

Verätzungen der Speiseröhre

Orale Flüssigkeitsgabe (ca. 1-2 Liter) z.B. Wasser oder Milch

Starke Analgetika

Schockbehandlung

Therapie

Im Verlauf, einige Tage nach dem Unfall beginnt man mit einer Bougierung der Speiseröhre. Dabei wird die Speiseröhre, durch Einführung von Gummischläuchen unterschiedlichen Kalibers, gedehnt um narbige Strikturen zu vermeiden.

Therapie

Refluxösophagitis

Symptomatisch

- Oberkörper hoch lagern
- Selten sind operative Maßnahmen nötig

Diätetisch

- Säurelocker vermeiden (Kaffee, Alkohol, Nikotin)
- 5-6 kleine Mahlzeiten am Tag
- Eiweißreiche Kost
- Kein Nikotin

Medikamentös

- Antazida um die Magensäure zu binden
- Medikamente die den Muskeltonus der Speiseröhre steigern (z.B. Metoclopramid)

Therapie

Soorösophagitis

Wenn möglich Soor fördernde Medikamente absetzen

Prophylaktisch ist eine gründliche und sorgfältige Mundpflege wichtig

Antimykotika oral (z.B. Nystatin)

Komplikationen

Verätzungen können zu Perforation der Speiseröhre führen und somit zu einer Mediastenitis, oft mit tötlichen Ausgang

Überlebt der Patient die Verätzung kommt es im Verlauf zu einer narbigen Schrumpfung der Speiseröhre

Blutungen können auftreten (bes. bei der ulzerierenden Form)

WENN SIE NICHT MÖCHTEN, DASS GOOGLE INSIDE VIEW IHRE DARMSPIEGELUNG VERÖFFENTLICHT, MACHEN SIE BITTE HIER EIN KREUZ - DANN WIRD IHR ARSCH GEPIXELT.
GOOGLE

Die Ösophagusruptur

Erkrankungen der Speiseröhre

Definition

Die Spontane Ruptur des Ösophagus nennt man auch Boerhaave-Syndrom. Reißt am unteren Ende der Speiseröhre nur die Schleimhaut ein, bezeichnet man diese Ruptur als Mallory-Weiss-Syndrom

Ursachen

- Alkoholexzesse
- Heftiges Erbrechen

Symptome

- Starke Schmerzen hinter dem Brustbein
- Blutungen
- Schocksymptomatik

Therapie

- Liegt eine Ruptur der Speiseröhre vor ist eine operative Behandlung nötig
- Liegt lediglich ein Einriss der Schleimhaut vor, ist in den meisten Fällen eine konservative Behandlung ausreichend.

Achalasie

Erkrankungen des Ösophagus

Definition

Der Begriff Achalasie bezeichnet eine Funktionsstörung der Speiseröhre, die wie folgt gekennzeichnet ist:

Der untere Schließmuskel (Sphinkter) der Speiseröhre (Ösophagus) befindet sich in einem erhöhten Spannungszustand, sodass er beim Schlucken – anders als bei gesunden Menschen – nicht erschlafft.

Oft ist gleichzeitig die Peristaltik der mittleren und unteren Speiseröhre, die den Speisebrei weiterbefördert, vermindert.

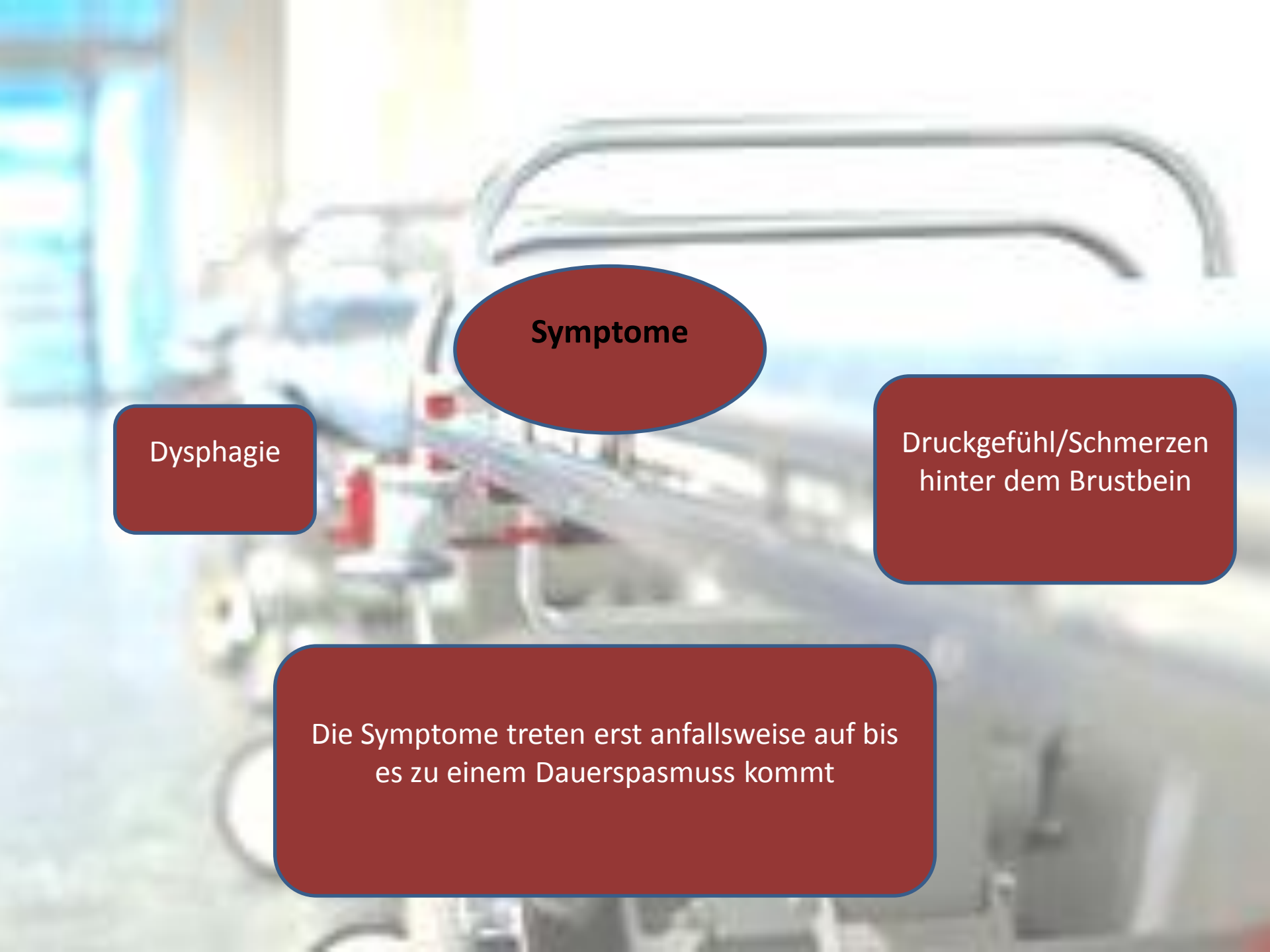

Symptome

Dysphagie

Druckgefühl/Schmerzen hinter dem Brustbein

Die Symptome treten erst anfallsweise auf bis es zu einem Dauerspasmuss kommt

Symptome

Röntgenologisch oder endoskopisch sieht man eine spindelförmige Verengung der unteren Speiseröhre

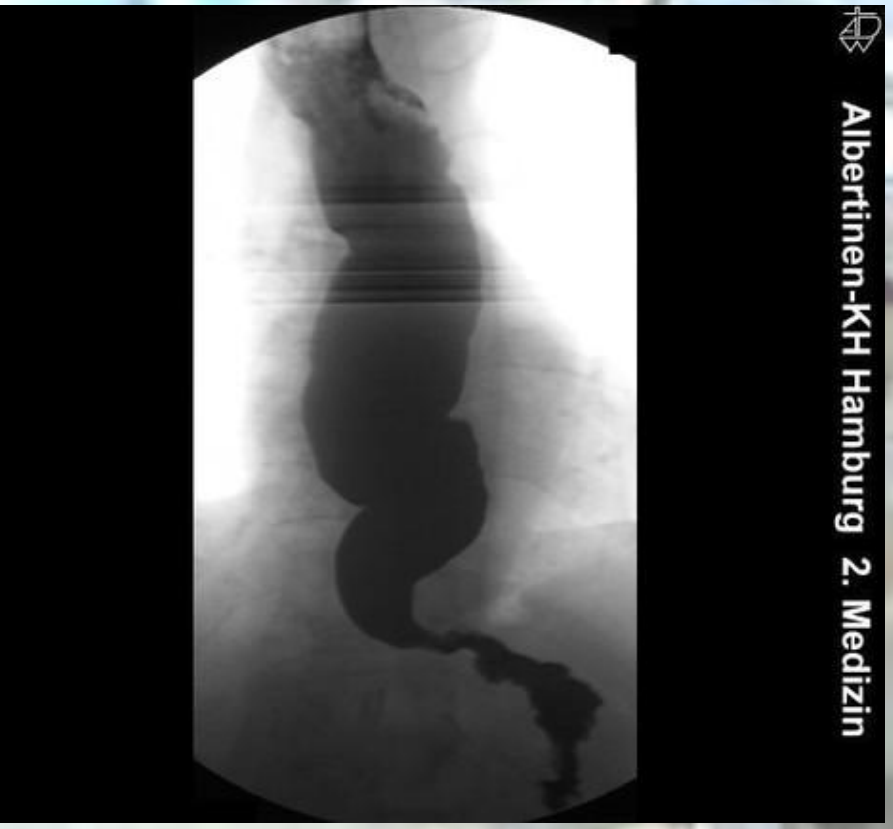

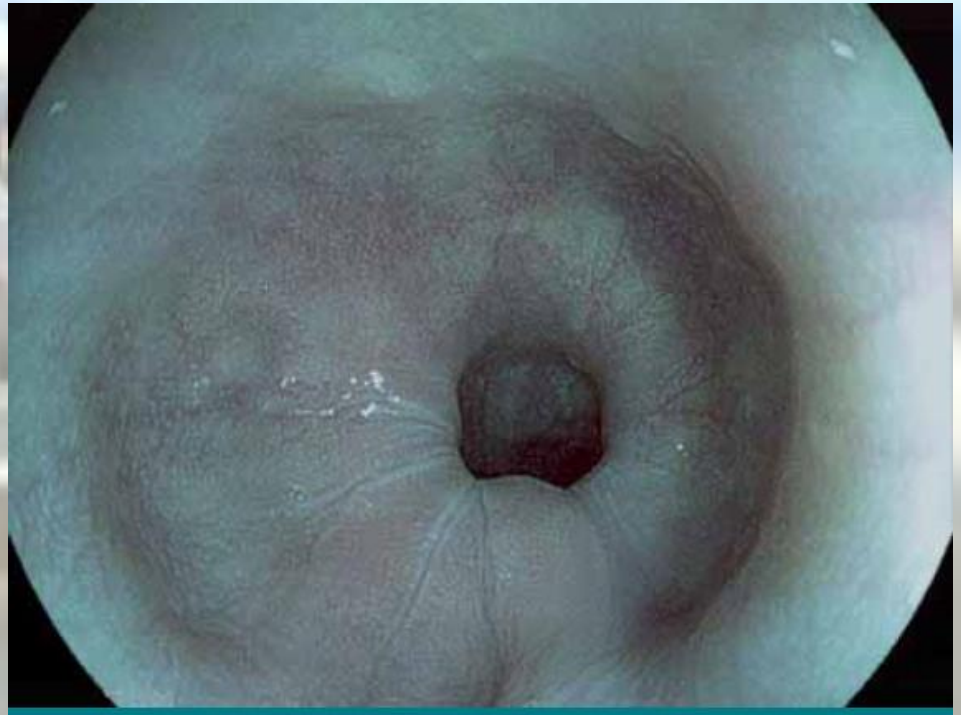

Abb. 1: Endoskopisches Bild des distalen Ösophagus (Chromoendoskopie mit i-scan) bei primärer Achalasie

Häufigkeit

Die Achalasie ist relativ selten: Sie zeigt sich jährlich mit einer Häufigkeit von weniger als 1 neuen Fall pro 100.000 Einwohnern. Sie kann in jedem Lebensalter entstehen, doch meistens tritt sie zwischen dem 20. und 40. Lebensjahr auf.

Therapie

- Da die Ursache unklar ist gibt es nur eine symptomatische Therapie
- Mit einem Ballondilatator versucht man den unteren Ösophagussphinkter schonend zudehnen
- Eine operative Therapie kann bei Rezidiven in Erwägung gezogen werden. Dabei wird die spastische Muskulatur des Ösophagus gespalten (Myotomie)

Ösophagusdevertikel

Erkrankungen der Speiseröhre

Definition

Ösophagusdevertikel sind Ausstülpungen der Wand (Devertikel) der Speiseröhre

Einteilung

Nach der Pathogenese und Beschaffenheit der Ausstülpung werden grundsätzlich zwei Formen des Ösophagusdivertikels unterschieden

Echtes Devertikel (Traktionsdevertikel)

Die gesamte Wand des Ösophagus sackt aus

Es entsteht auf der Grundlage von aus der Fetalzeit persistierender Gewebeverbindungen zwischen Ösophagus und Trachea

Falsches Devertikel (Pulsionsdevertikel)

Ausstülpungen der Schleimhaut und Submucosa durch eine Lücke in der Muskelschicht. Sie entstehen durch Druckerhöhungen im Ösophagus.

Störungen der neuromuskulären Regulation beim Schluckakt führen zur Druckerhöhung im Ösophagus. Durch anatomische Schwachstellen der Muskulatur kommt es infolge dessen zur Ausstülpung von Teilen der Wand.

Seltener sind Pulsionsdivertikel zwerchfellnah (epiphrenische Divertikel).

Häufigste Lokalisation eines Pulsionsdivertikels ist an der Hinterwand des Pharynx (Zenker-Divertikel)

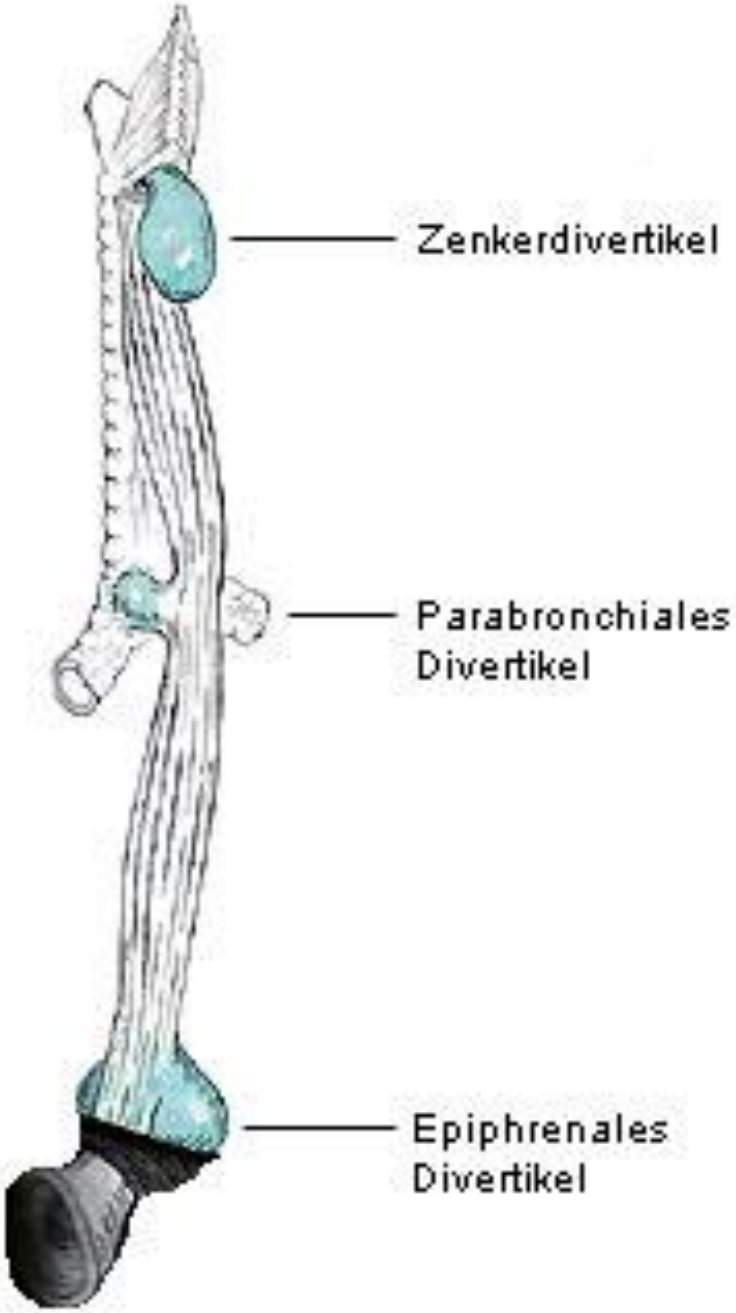
Zenkerdivertikel
Parabronchiales
Divertikel
Epiphrenales
Divertikel

Symptome

- Kleinere Divertikel sind häufig asymptomatisch. Bei symptomatischen Verläufen kommt es zu einem Fremdkörpergefühl und Dysphagie. Durch Ablagerung von Speisebrei in der Aussackungshöhle kann es zu übelriechendem Mundgeruch (*Foetor ex ore*) kommen.
- Abgelagerte Nahrung kann durch Regurgitation vor allem nachts ausgestoßen werden. Als Komplikation nächtlicher Regurgitationen ist vor allem die Aspiration in die Lunge zu befürchten.
- Weitere Komplikationen sind Blutungen, Perforation und Ausbildung von Fisteln.

Diagnose

Röntgenbreischluck unter Verwendung von wasserlöslichem Kontrastmittel

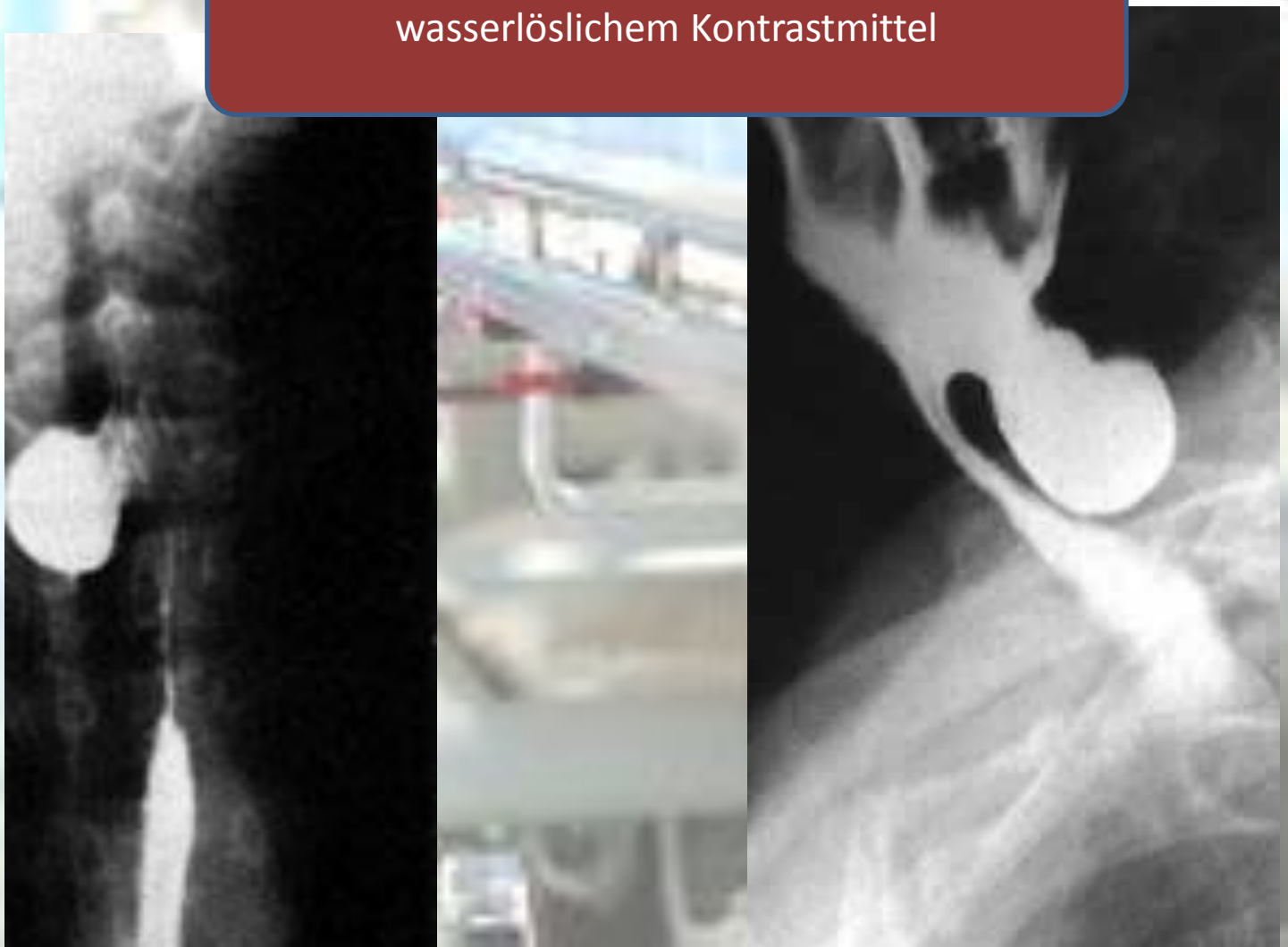

Diagnose

Eine Endoskopie des Ösophagus erlaubt die direkte Darstellung

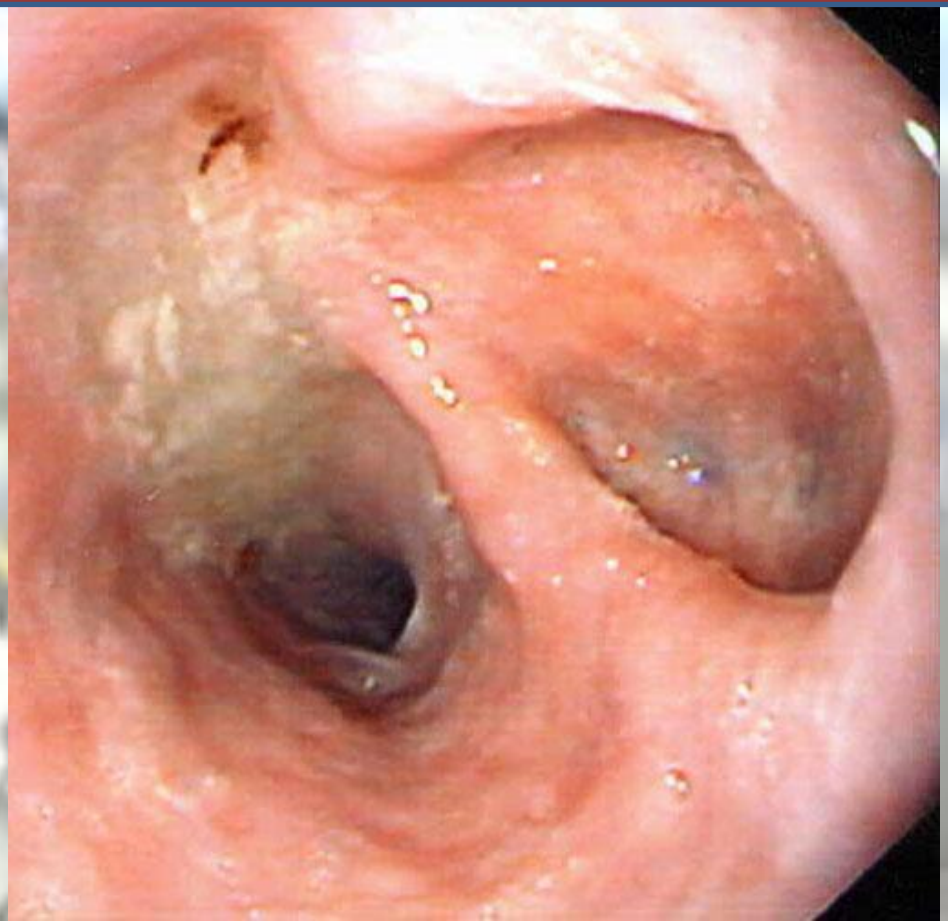

Therapie

- Ösophagusdivertikel sind nur bei störender Symptomatik oder Fistelbildung zu behandeln

- Dabei ist eine Myotomie mit Resektion des Divertikelsacks und Verschluss das Vorgehen der Wahl.

Barret-Ösophagus (Zylinderepithel Metaplasie des Ösophagus)

Erkrankungen der Speiseröhre

Definition

Beim gesunden Menschen ist die Speiseröhre mit Plattenephitel ausgekleidet. Beim Barret-Ösophagus ist der untere Teil der Speiseröhre mit Zylinderephitel ausgeekleidet (Metaplasie)

Bild-Größe: 1024 x 1024
Ansichts-Größe: 926 x 918
WL: 520 WW: 854
X: 158 px Y: 1010 px Wert: 0.00
X: 0.00 mm Y: 0.00 mm Z: 0.00 mm
947
520
93
Zoom: 90% Winkel: 0
B: 13/74
Made in OsiriX

Ursachen

- In den meisten Fällen ist die Metaplasie die Folge einer lang andauernden Refluxerkrankung
- Nur selten liegt eine angeborene Abnormität vor

Der Patient ist durch eine Entartung der Metaplasie zum **Adenokarzinom** der Speiseröhre bedroht

Häufigkeit

Etwa jeder 10te Patient der an einer Refluxösophagitis leidet entwickelt ein Barret-Ösophagus, jeder 10te Patient mit einem Barret-Ösophagus entwickeln ein Speiseröhrenkrebs.

Tumoren des Ösophagus

Erkrankungen der Speiseröhre

Definition

Bösartige Erkrankung der Speiseröhre. Meist handelt es sich um ein Plattenepithelkarzinom. Gutartige Tumore sind selten.

Häufigkeit

2% aller Malignome und ca. 7% der Karzinome des GIT betreffen den Ösophagus

Verhältnis Männer/Frauen 3:1

Altershäufigkeit : 50.-70. Lebensjahr

Pathogenese

- Eine chronische Schädigung der Schleimhaut. Meist chemischer, thermischer oder mechanischer Art, bilden den Boden einer Krebserkrankung
- Dazu zählen Vorerkrankungen wie z.B. Verätzungen und Narben, Achalasie.
- Die größten Risiken sind Alkoholabusus und Nikotinabusus

Pathogenese

- Im oberen Drittel entstehen 20%, im mittleren Drittel 45%, im unteren 35% aller Speiseröhrenkarzinome
- Ca. 80-95% sind Plattenepithelkarzinome
- C.a 3-10% sind Adenokarzinome

Symptome

Druckgefühl/Schmerzen hinter dem Brustbein

Die Passagebehinderung fällt zunächst nur bei fester Nahrung auf, später auch bei breiiger Nahrung

Erbrechen von blutigem Ösophagusinhalt

Dysphagie

Diagnose

Röntgen mit Kontrast

Endoskopie mit Probeexzision und histologischer Untersuchung

Untersuchungen

Sonographie/Endosonographie

CT (Tiefenausdehnung)

Komplikationen

- Infiltratives Wachstum, Metastasierung
- Fistelbildung zwischen Trachea und Ösophagus
- Durch Infiltration kann es zu Lähmung des N. Rekurrens und N. Phrenikus

Therapie

Nur wenn das Karzinom früh entdeckt wird und noch relativ klein ist, kann eine operative Behandlung durchgeführt werden

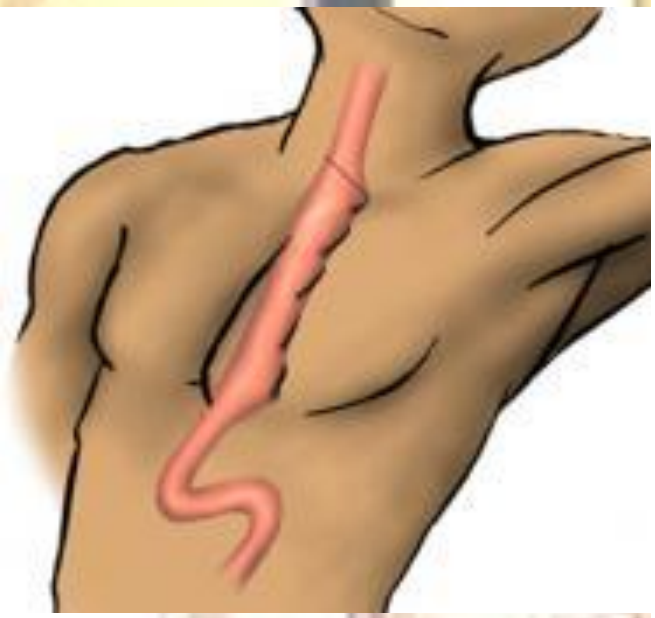

Therapie

Der Patient sollte seine Nahrung breiig oder flüssig einnehmen

Sollte der Patient nicht mehr schlucken können, muss er über eine PEG ernährt werden

Medikamentös sind Analgetika zu nennen

Strahlentherapie + Chemotherapie

Therapie

Bei einer fortgeschrittener Einengung (Stenose) der Speiseröhre kann der Tumor mittels eines Lasergerät, endoskopisch abgetragen werden

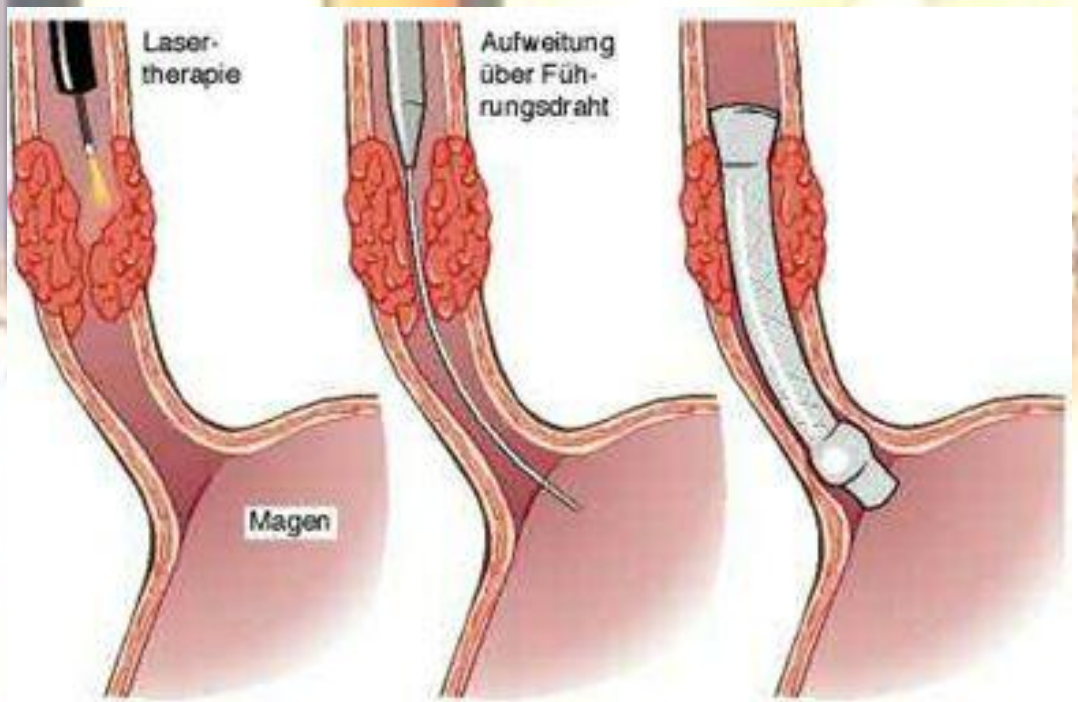

Therapie

Weiterhin kann nach Abtragen des Tumors ein Metall-Stent gesetzt werden um eine rasche Einengung der Speiseröhre vorzubeugen

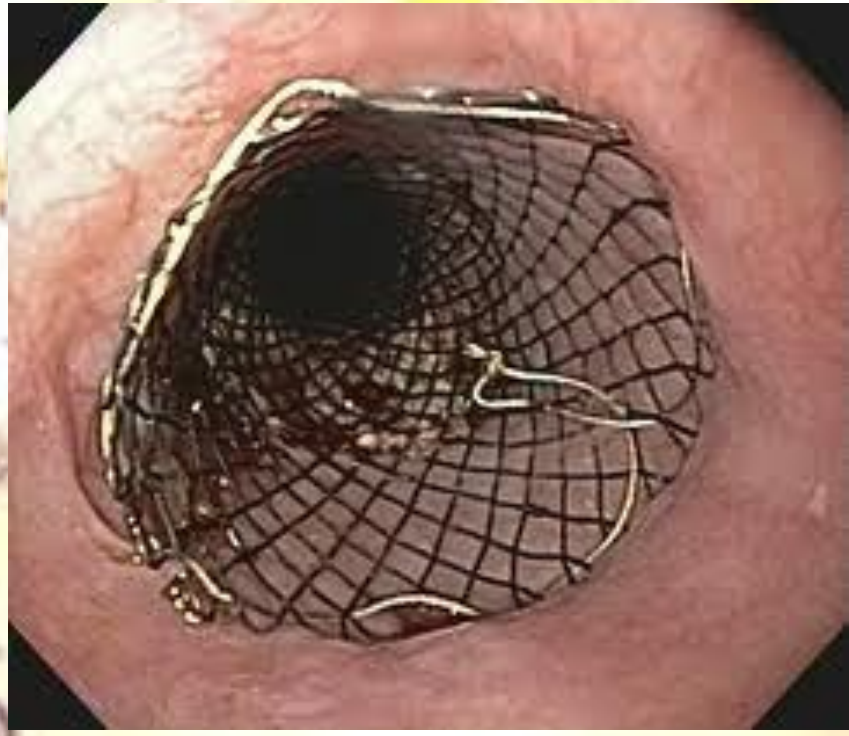

Weitere Cartoons unter www.facebook.com/medilearn
oder unter www.medi-learn.de/cartoons

Krankheiten des Magens

Erkrankungen des Magen-Darm-Kanals

Anatomie und Physiologie

Der Magen ist ein Hohlorgan, dessen Größe, Form und Lage stark vom Füllungsvolumen abhängt

Anatomie und Physiologie

- Der Magen lässt sich in fünf Abschnitte unterteilen:

Kardia: Speiseröhreneinmündung

Fundus: Magengewölbe unterhalb des linken Zwerchfells

Korpus: Körper, größter Magenabschnitt

Antrum: Abschnitt vor dem Magenausgang

Pylorus: Pförtner am Magenausgang zum Zwölffingerdarm

Anatomie und Physiologie

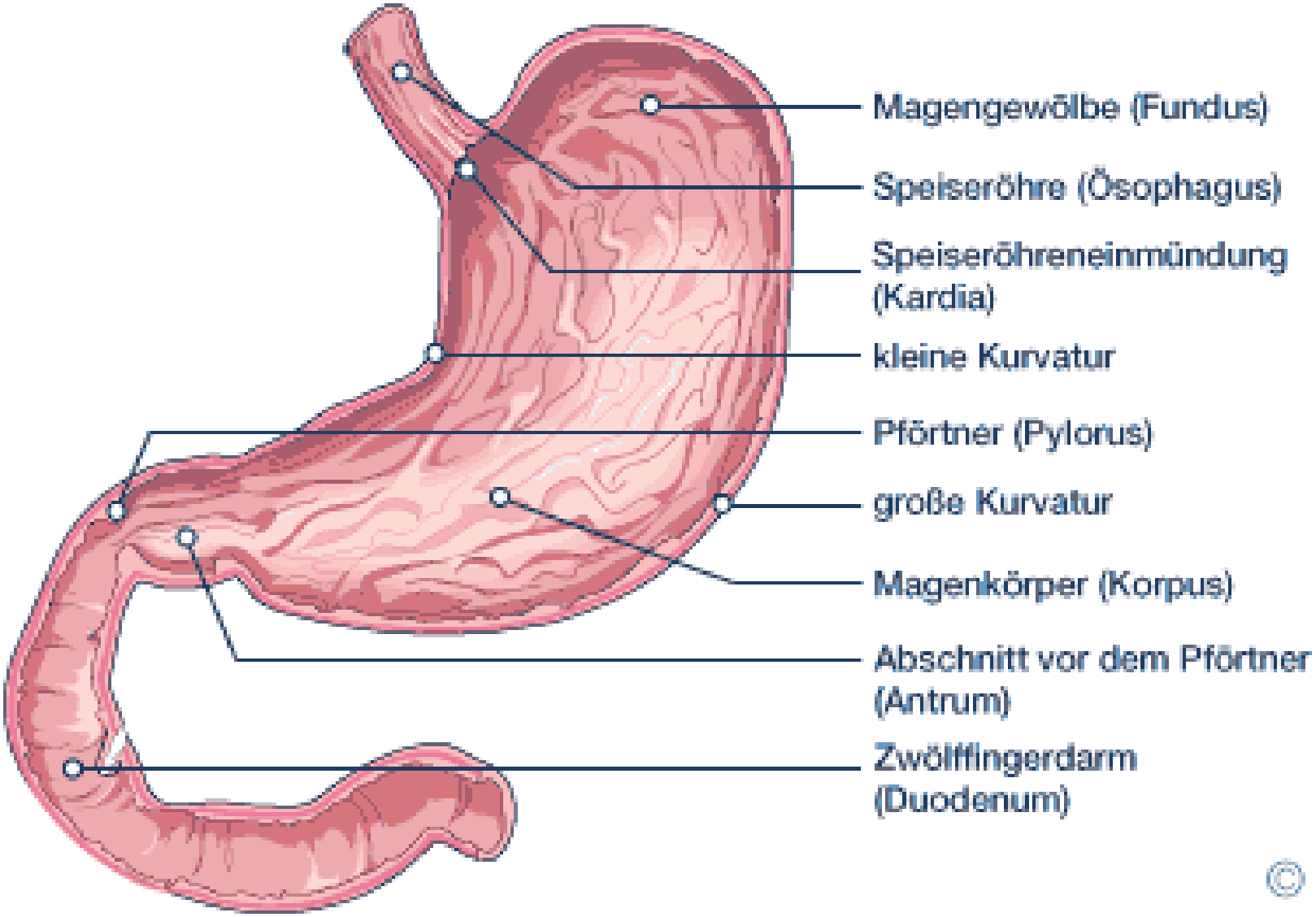

Anatomie und Physiologie

- Die Magenwand besteht aus vier Schichten. Von innen nach außen:

Schleimhaut (Tunica Mukosa)

Gefäß- und Verschiebeschicht (Tela Submukosa)

Muskelschicht (Tunica Muskularis)

Bauchfell (Tunika Serosa)

Anatomie und Physiologie

Am Ausgang des Magens befindet sich der Pylorus (Pförtner), ein Schließmuskel der den Speisebrei schubweise in den Zwölffingerdarm entlässt

Die Schleimhaut von Fundus und Korpus enthält die sog. Hauptdrüsen. Die Hauptdrüsen enthalten **Hauptzellen, mukoide Zellen (Nebenzellen) und Belegzellen**

Anatomie und Physiologie

Die **Hauptzellen** sezernieren Pepsinogen

Die **Belegzellen** bilden H-Ionen und Cl-Ionen (Salzsäure). Außerdem sezernieren sie den Intrinsic Factor und Kalium

Mukoide Zellen (Nebenzellen) bilden Schleim

Anatomie und Physiologie

Die Schleimhaut des Antrums und des Pylorus enthält Pylorusdrüsen, welche einen alkalischen bis neutralen Schleim sezernieren. Außerdem bilden die G-Zellen der Antrumschleimhaut das Hormon Gastrin, welches die Belegzellen stimuliert Salzsäure zu sezernieren.

Anatomie und Physiologie

- Die Regulation der Magensekretion erfolgt in drei Phasen:

Vagale Phase	Gastrinphase	Intestinalphase
Die vagale Phase wird vom N. vagus gesteuert. Ausgelöst wird sie durch Sinneseindrücke und Vorstellung von schmackhaften Speisen	Die Gastrinphase wird durch die Freisetzung vom Hormon Gastrin gesteuert. Auslöser dieser Phase ist die Berührung und Dehnung der Antrumschleimhaut	pH Veränderungen im Anfangsteil des Duodenums beeinflussen die Sekretion von Magensäure: Saures Milieu im Duodenum setzt das Hormon Sekretin frei, das die weitere Sekretion von Salzsäure hemmt, die Magenentleerung verzögert und die Bicarbonatlieferung aus Leber und Pankreas beschleunigt.

Physiologisch Aufgaben des Magens

Mechanische Aufgaben	Chemische Aufgaben
• Durchmischen und • Transportieren des Nahrungsbeis	• Sekretion von Verdauungssäften: • Pepsinogen, Pepsin (Hauptzellen) • Salzsäure, Intrinsic Factor, Kalium (Belegzellen) • Magenschleim (aus den Nebenzellen)

Untersuchungsmethoden

Untersuchungsmethoden

Die führende Untersuchungsmethode zur Diagnose von Magen-Darm-Erkrankungen in der heutigen Zeit ist die Endoskopie (Gastrojejunoskopie/Gastroskopie)

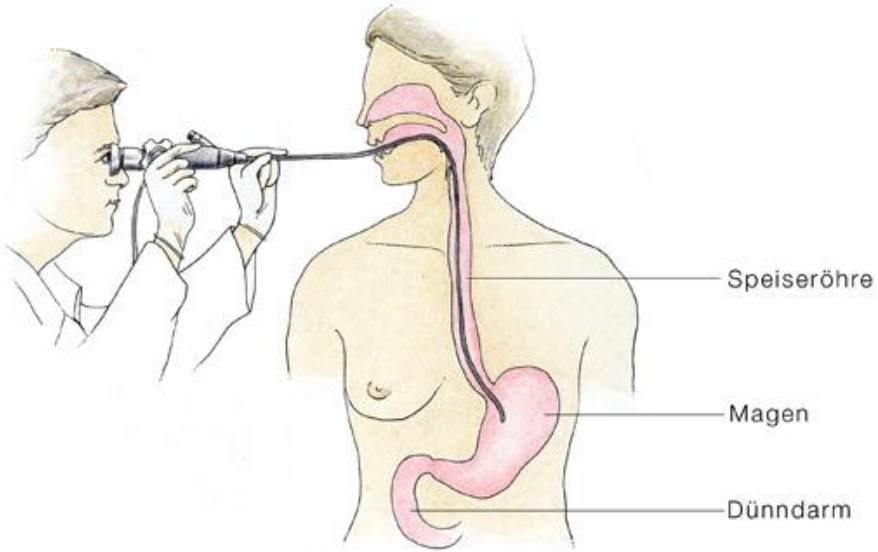

Eine Magen-Darm-Spiegelung, bei der die Speiseröhre, der Magen und der Zwölffingerdarm untersucht werden, ist wohl eine der am häufigsten durchgeführten Endoskopien

Kardia

Corpus

Antrum

Pylorus

Magenschleimhaut

Fremdkörper

Untersuchungsmethoden

Instrumentierkanäle in den Endoskopen ermöglichen Lufteinblasung, Absaugen, Spülen und Probeexzisionen mittels einer Biopsiezange



Vielfältige Zusatzinstrumente in unterschiedlicher Form und Größe werden verwendet.

Biopsie
Gewebeentnahme

Untersuchungsmethoden

Der *Helicobacter-Urease-Test* (kurz HUT oder HU-Test) dient zum Nachweis einer Helicobacter-Besiedlung.

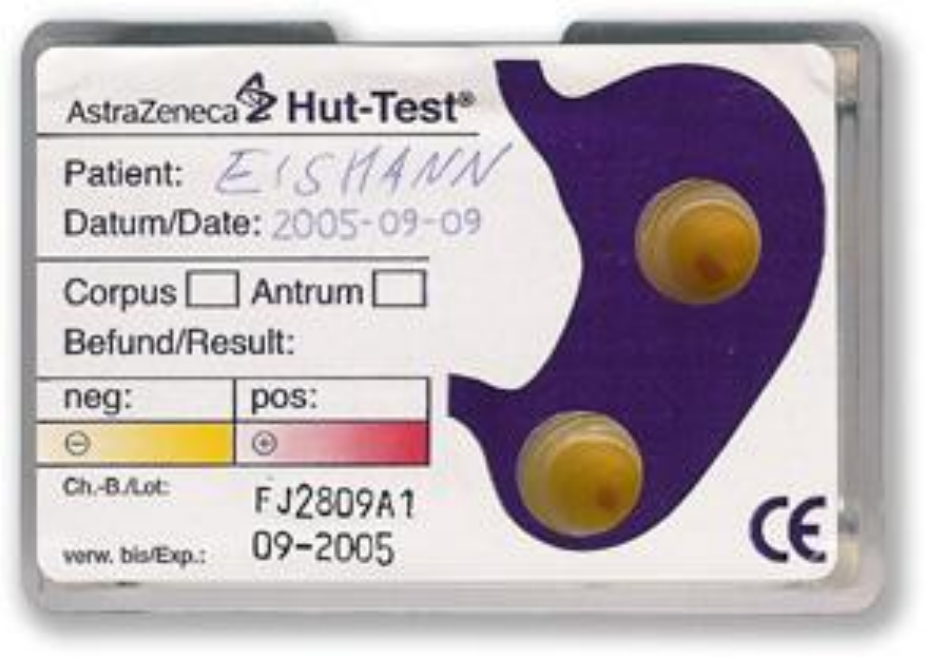

Helicobacter Pylori

Ein stäbchenförmiges Bakterium, das trotz des extrem sauren pH-Werts im Magen überleben und eine Infektion verursachen kann

Helicobacter pylori lebt auf und innerhalb der Schleimschicht des Magens

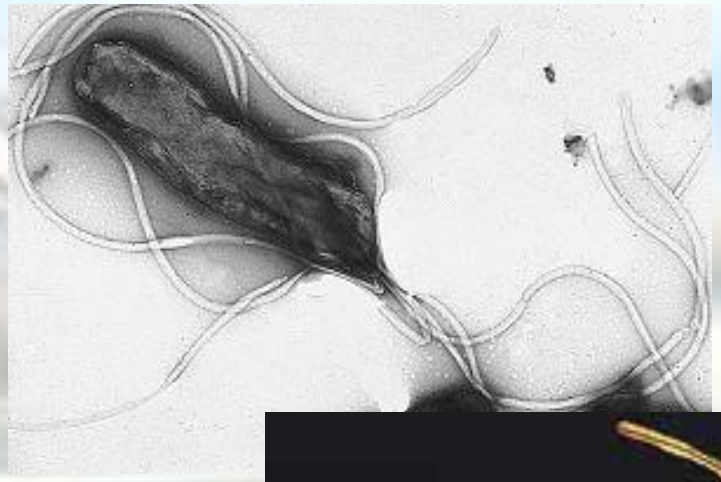

Das Bakterium ist weltweit verbreitet

Übertragung noch unklar. Vermutlich steckt man sich meist oral (über den Mund) an

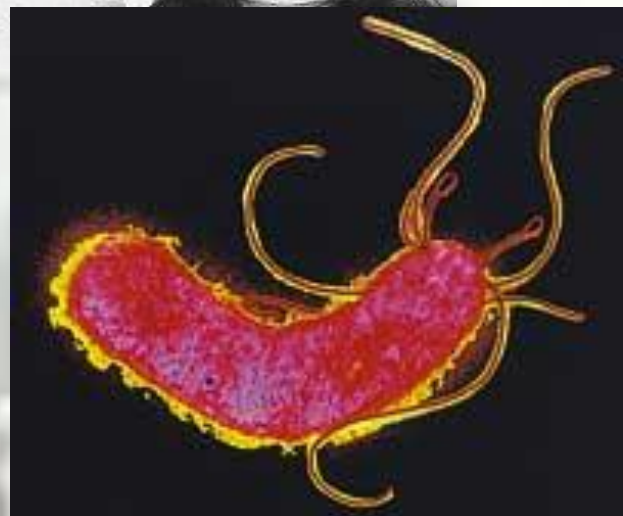

Untersuchungsmethoden

Bei einer Magenspiegelung wird eine Gewebeprobe für einen HU-Test entnommen.

Die Gewebeprobe wird in ein Testmedium gegeben, welches aus einer Nährlösung für die Bakterien sowie aus Harnstoff und einem Indikator besteht.

Ist das Bakterium in der Probe enthalten, verarbeitet es den Harnstoff zu Ammoniak und Kohlendioxid. Das Ammoniak färbt dann den Indikator rot

Das Testergebnis ist nach wenigen Minuten (bis max. 24 Stunden) zu erkennen

Untersuchungsmethoden

Andere bildgebende Verfahren :

Die Röntgenuntersuchung mit Kontrastmittel liefert gute Bilder von Schleimhaut, Form und Funktionsablauf des Magen-Darm-Kanals

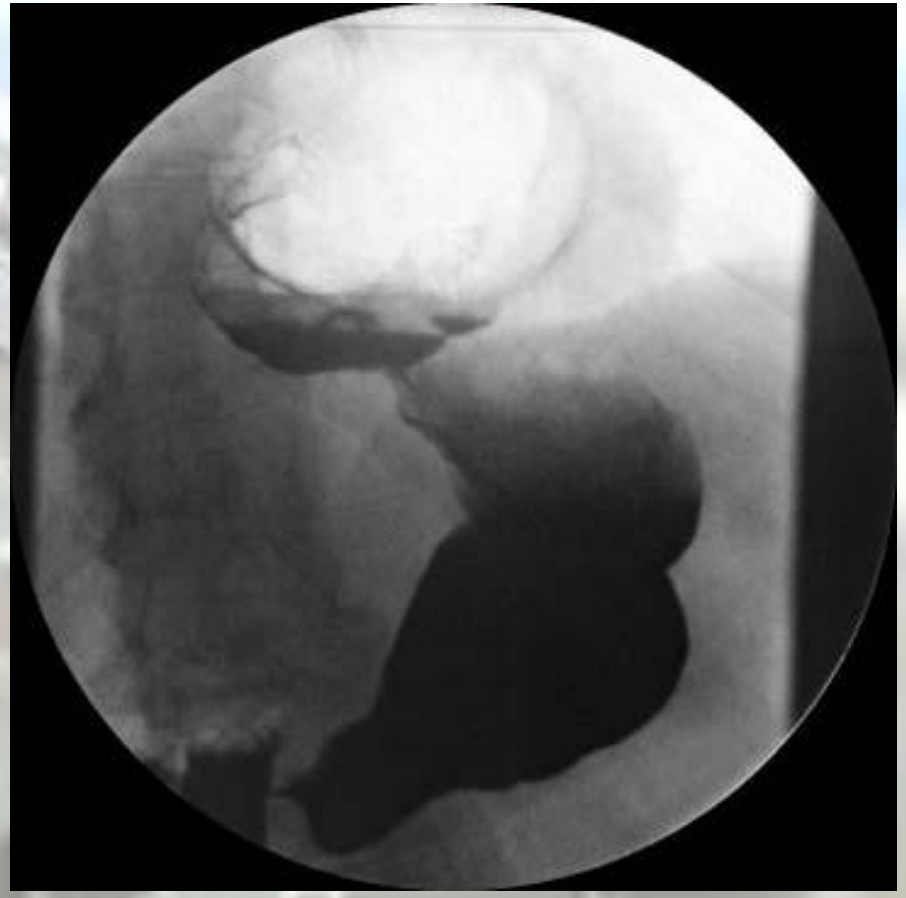

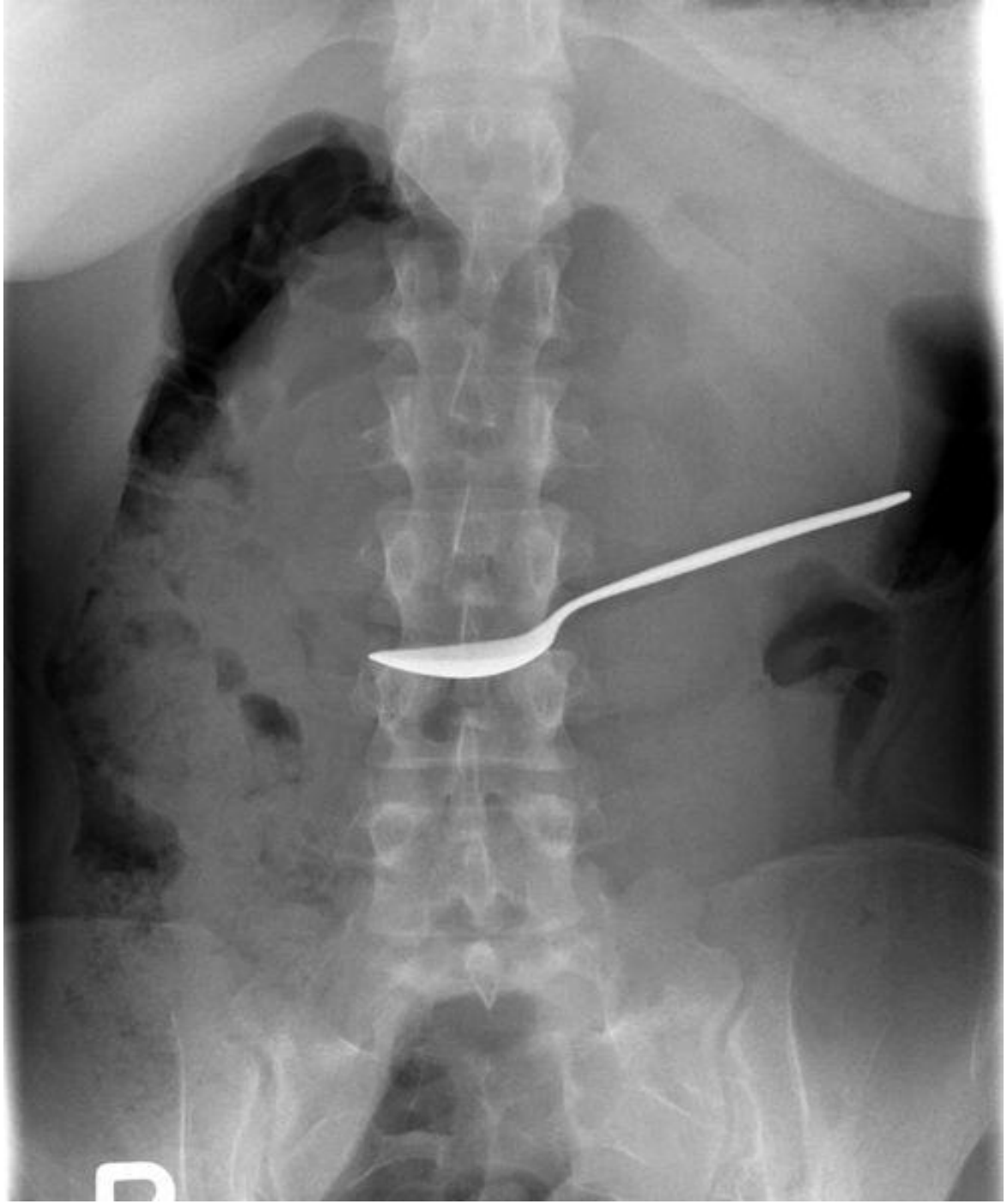

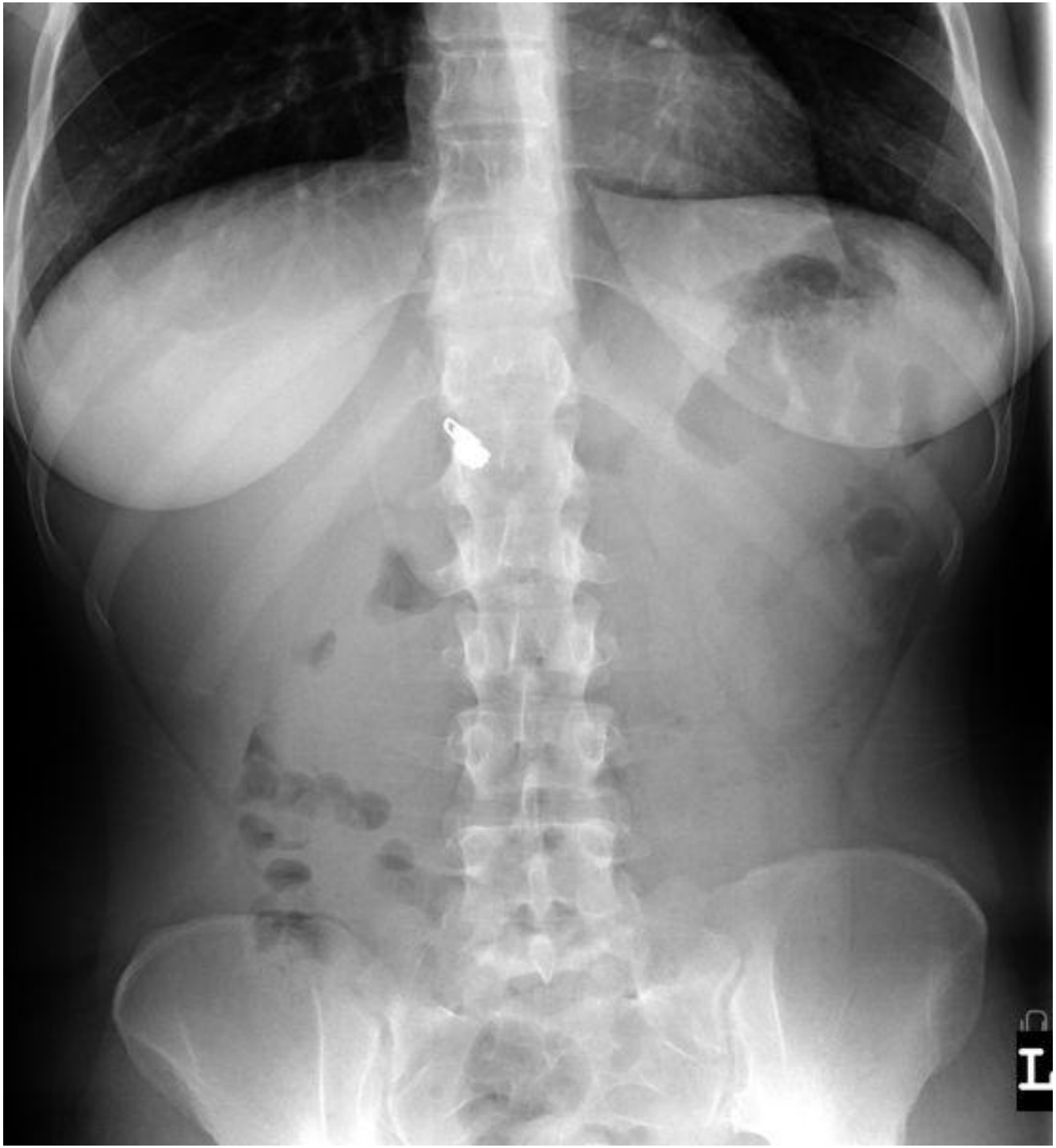
L

Vorschriftsmäßiges Verhalten

reicht nicht immer aus

spassmusssein.net

Lageanomalien

Erkrankungen des Magens

Lageanomalien

Hiatushernien

Magenvolvulus

Kaskadenmagen

Hiatushernien

Lageanomalien des Magens

Definition

Verlagerung von Magenanteilen in den Brustkorb.
Eine Druckerhöhung im Bauchraum, durch Adipositas, Schwangerschaft oder Obstipation, begünstigt die Entstehung.
Weitere Faktoren wie Bindegewebsschwäche und Atrophie des Zwerchfells (im Alter) fördern ebenfalls die Entstehung.

Unterteilung

Axiale Gleithernie

Paraösophageale Hernie

Kombinierte Hiatushernie

Unterteilung

Die Kardia tritt durch die Zwerchfellöffnung

Der Magen Fundus tritt durch die Zwerchfellöffnung

Kardia und Magenfundus sind durch die Zwerchfellöffnung getreten

Diagnose

Röntgen

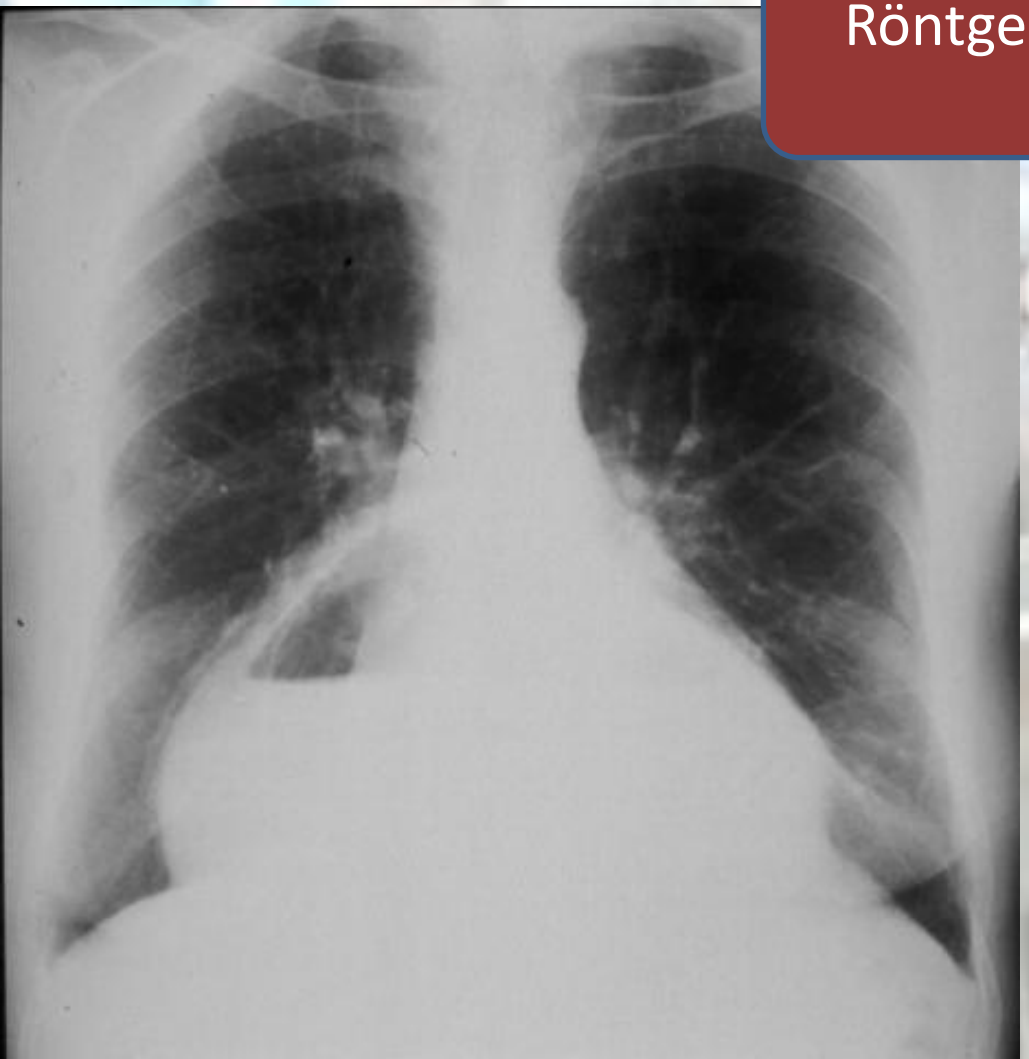

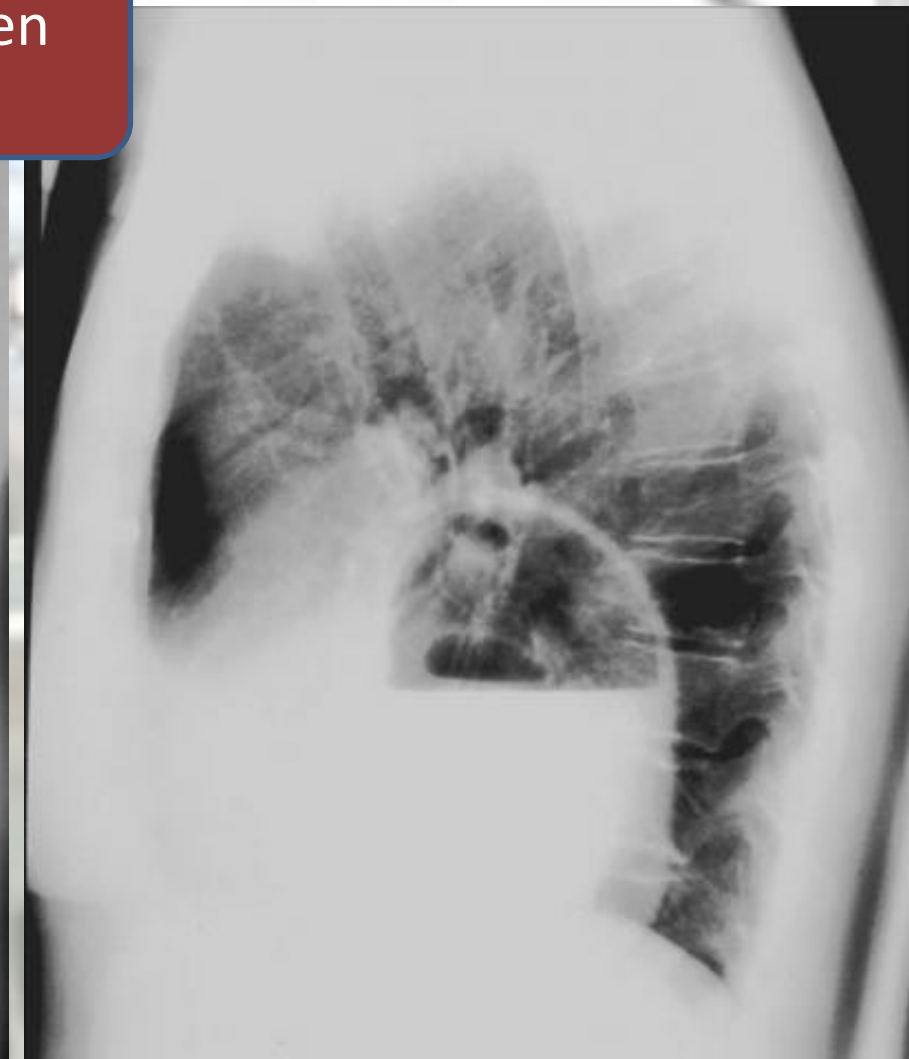

Diagnose

Endoskopie

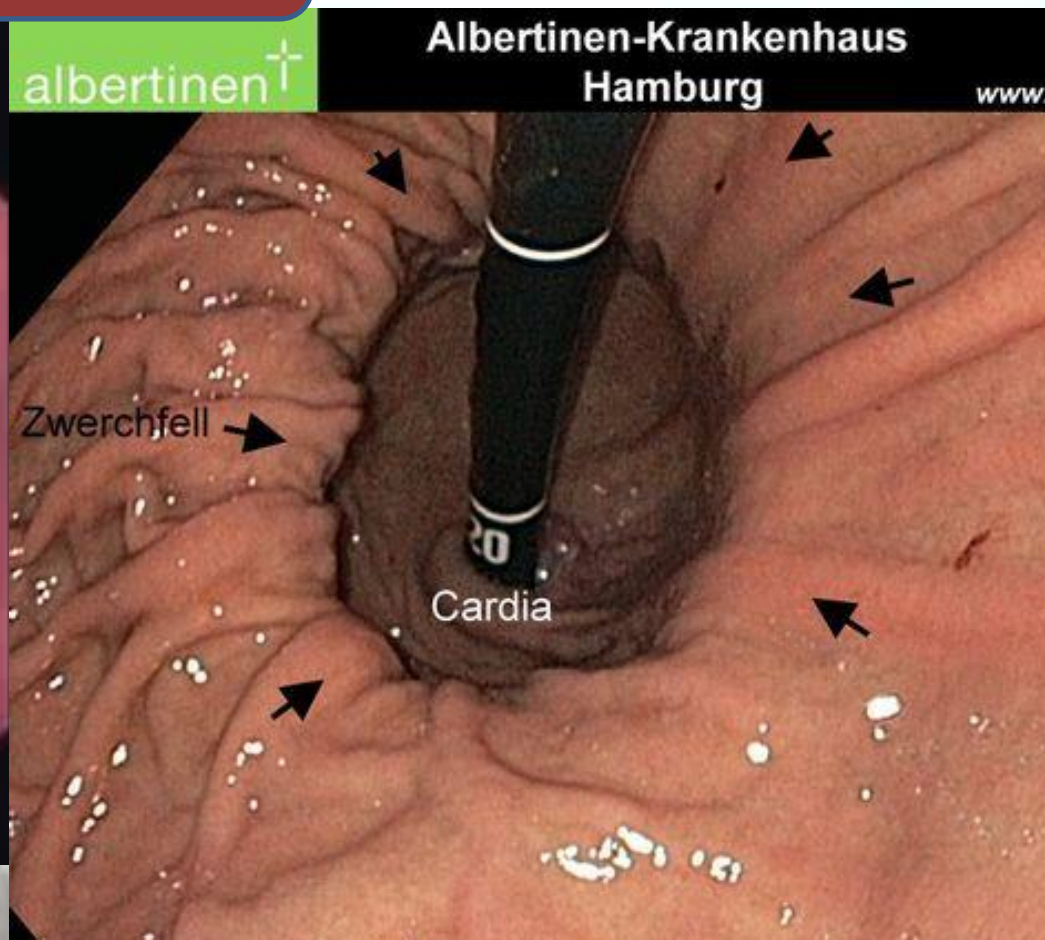

Symptome

Patienten mit axialer Gleithernie sind meistens beschwerdefrei

Die übrigen Formen führen häufiger zu Beschwerden

Aufstoßen

Sodbrennen

Symptome

Druckgefühl und Schmerzen hinter dem Brustbein

Schmerzen werden in Rückenlage oder beim Pressen stärker

Manchmal kommt es zu einer begleitenden Refluxösophagitis

Häufig kleine Mahlzeiten

Gewichtsreduktion

Die Behandlung Erfolgt in den meisten Fällen konservativ

Operative Maßnahmen bei großen Hernien oder bei Einklemmungsgefahr

Obstipationsprohylaxe

Kaskadenmagen

Lageanomalien des Magens

Der Speisebrei bleibt im oberen Drittel des Magens liegen, weil der mittlere Teil des Magens sich in die Linke Zwerchfellkuppel verlagert hat

Der Kaskadenmagen hat in den meisten Fällen keine klinische Bedeutung

Magenvolvulus

Lageanomalien des Magens

Definition

Magenvolvulus, Magentorsion, Volvulus ventriculi, Drehung des Magens um seine Achse

Ursachen

Zu einem Magenvolvulus kommt es v. a., wenn sich der Magen durch eine Lücke im Zwerchfell (Hiatushernie) in den Brustraum verlagert. Sehr selten können auch Tumorerkrankungen oder Verwachsungen eine entsprechende Lageanomalie verursachen

Symptome

Schmerzen

Aufstoßen

ggf. Verschluss des Ösophagus

Erscheinungsbild des akuten Abdomen

Therapie

Operative Maßnahme

Bier... erfreut Leib und Magen!

Gastritis

Erkrankungen des Magens

Definition

Entzündung der Magenschleimhaut, welche akut oder chronisch auftreten kann

Akute Gastritis

Pathogenese

- Die akute Gastritis ist meistens Folge von exogenen Noxen

Übermäßiger Alkoholgenuss

Virale und bakterielle Infektionen

Medikamente

Strahlentherapie

Verschluckte Säuren oder Laugen

Pathogenese

Ausdruck der akuten Schleimhautschädigung sind oberflächliche Erosionen und Blutungen der der Magenschleimhaut

Akute Verätzung der Magenschleimhaut

Verätzung der Schleimhaut nach einer Woche

Symptome

- Übelkeit
- Erbrechen (evtl Hämatemesis)
- Appetitlosigkeit
- Schmerzen in der Magengegend oder Rücken

Therapie

Nahrungskarenz 24-36 Stunden

Auslösende Noxen meiden (Alkohol etc.)

Intravenöse Flüssigkeitszufuhr

Nach 24-36 Stunden langsamer Kostaufbau

Gabe von Antazida, Antiemetika, Spasmolytika

Bei starken Blutungen ist eine Notfall Endoskopie nötig

Chronische Gastritis

Definition

Eine chronische Gastritis ist eine chronische, histologisch nachweisbare Entzündung des Magens

Einteilung

- Es gibt verschiedene Einteilung der chronischen Gastritis. Die Folgende Tabelle zeigt die Einteilung nach dem ABC-Schema

Einteilung

	Typ A	Typ B	Typ C
Ätiologie	Autoimmun	Bakteriell (Helicobacter pylori)	Chemisch (z.B. NSAR)
Häufigkeit in %	5	85	10
Lokalisation	Fundus und Korpus	Antrum, Ausdehnung zum Korpus	Alle Abschnitte
Verlauf	Schleimhautatrophie, Vitamin-B12 Mangel, Anämie, Polyneuropathie	Magenulkus, Gefahr für Magenkarzinom und Magenlymphom	Abheilung nach ausschalten der Noxe
Therapie	Substitution von Vit.-B12	Eradikation von Helicobacter pylori	Vermeiden der Noxen

Klinik und Diagnose

- Die Mehrzahl der Patienten ist beschwerdefrei

Appetitlosigkeit

Brennen und Schmerzen

Druck- und Völlegefühl

Unvertäglichkeit von schwer verdaulichen Speisen

Klinik und Diagnose

- Das wichtigste diagnostische Verfahren ist die gastroskopische Untersuchung mit Probeexzision
- Die Schleimhaut des Magens kann während der Gastroskopie makroskopisch beurteilt werden (Erosionen, Atrophie, Lokalisation, Polypen)

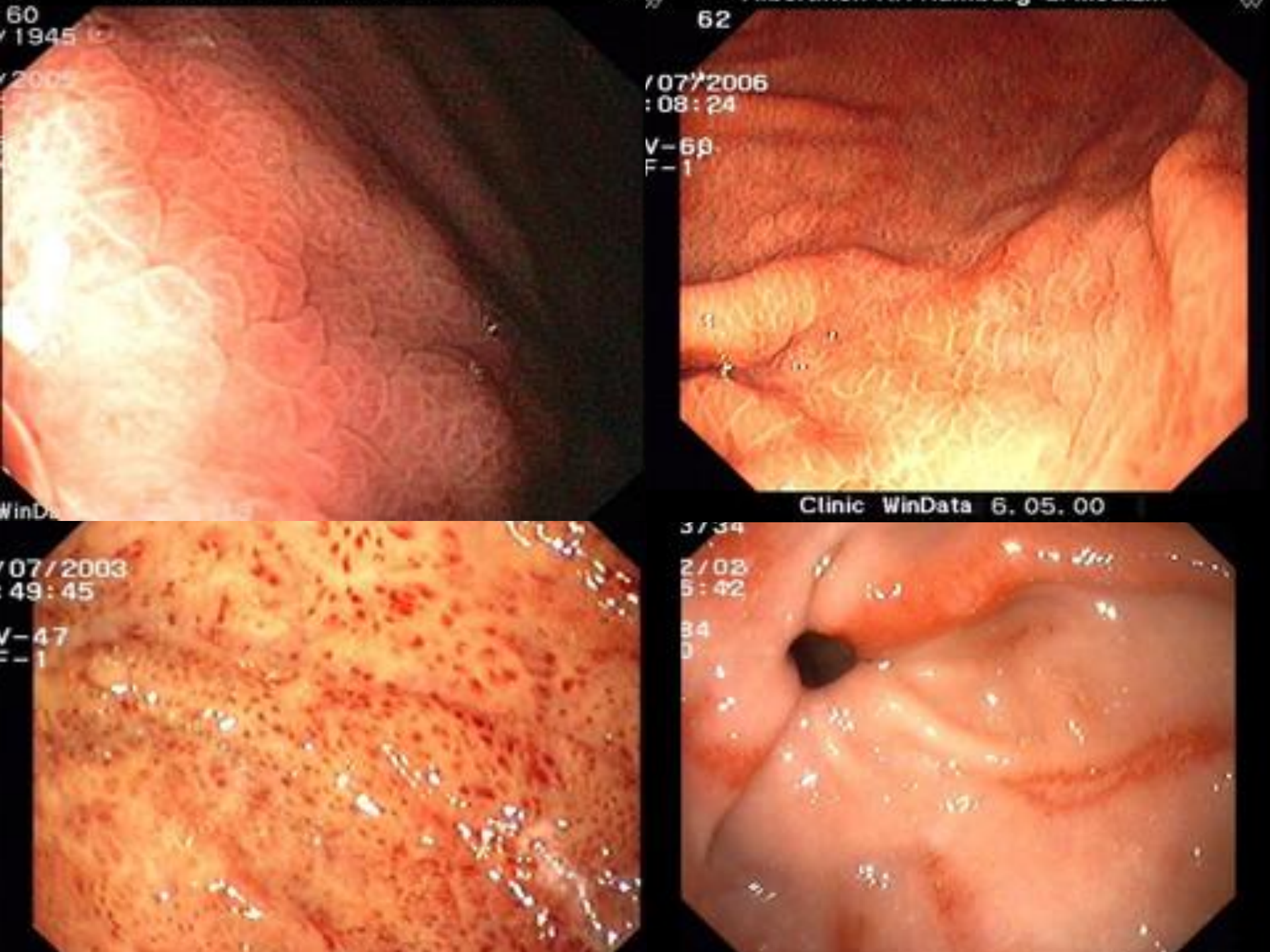
60
1945
62
/07/2006
:08:24
V-60
F-1
Clinic WinData 6.05.00
/07/2003
:49:45
V-47
F-1

Klinik und Diagnose

- Die bei der Gastroskopie gewonnenen Proben werden histologisch untersucht

Grad und Aktivität der Entzündung

Helicobacter pylori ?

Dysplasie

Atrophie

Klinik und Diagnose

- Je stärker die Atrophie der Schleimhaut ist, umso mehr wird die Säureproduktion eingeschränkt

Therapie

- Nur wenn die Patienten über Schmerzen klagen ist die Gabe Antazida und Spasmolytika mittel der Wahl

Therapie

- Bei der chronischen Gastritis Typ B ist das wichtigste den Helicobacter pylori Befall zu therapieren

- Es wird eine kombinierte Therapie mit Antazida und Antibiotika nach dem Triple-Schemata für ca. 7 Tage vorgenommen (Omeprazol+Clarithromycin+Amoxicillin)

Ulkuserkrankung

Erkrankungen des Magens

Definition

Ulkuskrankheit= chronisches Ulcus ventrikuli und chronisches Ulcus duodeni. Meistens handelt es sich um ein Geschwür, doch können auch mehrere auftreten. Die Krankheit neigt zu Rezidiven

Ein Ulcus ventriculi oder duodeni kann auch akut entstehen wie z.B. das Stessulkus oder Ulzerationen wie sie nach operationen entstehen

Häufigkeit

Etwa 10% der Bevölkerung sind einmal oder mehrmals im Leben von einem Geschwür betroffen

U. duodeni kommt 3-4mal häufiger vor als das U. ventriculi

Verhältnis Männer/Frauen 2:1

Häufigkeitsgipfel Herbst/Frühjahr

Pathogenese

- **Familiäre Disposition**
- **Helicobacter pylori**
- **Ungleichgewicht zwischen schützenden und aggresiven Faktoren des Magens**

Pathogenese

- Ulcus duodeni

Die Säureproduktion im Magen ist erhöht

Dadurch ist die Konzentration von Säure und Pepsin im Bulbus duodenie erhöht

Die vermehrte Säureproduktion ist auf eine Überzahl von Belegzellen zurück zu führen. Emotionale Einflüsse (Stress, Trauer, Schmerzen, psych. Belastung) kann ebenfalls die Produktion der Magensäure erhöhen

Pathogenetische Faktoren des Ulcus duodeni

- Helicobacter pylori
- Erhöhte Pepsinsekretion
- Hypersekretion von Magensäure
- Motilitätsstörungen
- Psychische Faktoren
- NSAR
- Rauchen
- Genetische Faktoren

Pathogenese

- Ulkus ventriculi

Die Säureproduktion ist normal oder vermindert

Ein Pylorusinsuffizienz mit Reflux von Galle fördert die Ulkusentstehung

Medikamente (NSAR) und Nikotinabusus begünstigen die Ulkusentstehung

Die Besiedelung des Magens mit Helicobacter pylori ist ein wichtiger Faktor in der Entstehung der Ulkuskrankheit

Pathophysiologie

Das Ulkus der Schleimhaut penetriert bis zur Muskelschicht. Es kann die Muskelschicht durchdringen und zu einer Perforation des Magens führen

Säurelockende Nahrungsmittel werden schlecht vertragen (Süßigkeiten, Alkohol, Kaffee etc.)

Druck-Völlegefühl

Symptome

Aufstoßen, Übelkeit

Rückenschmerzen deuten auf eine Penetrotion in das Pankreas

Schmerzen

Der Schmerz ist von der Nahrungsaufnahme und Art des Ulkus abhängig. Der Nüchternschmerz spricht für ein Ulcus duodeni. Schmerz nach der Nahrungsaufnahme spricht für ein Ulcus ventriculi

Diagnose

Gastroskopie/Gastrojejunoskopie

Während der Untersuchung können Proben für die histologische Untersuchung genommen werden

Blutungen können unterspritzt oder geclipt werden

83
1921
2004
03
WinData 6.03.

57
WinData 6.04.1113

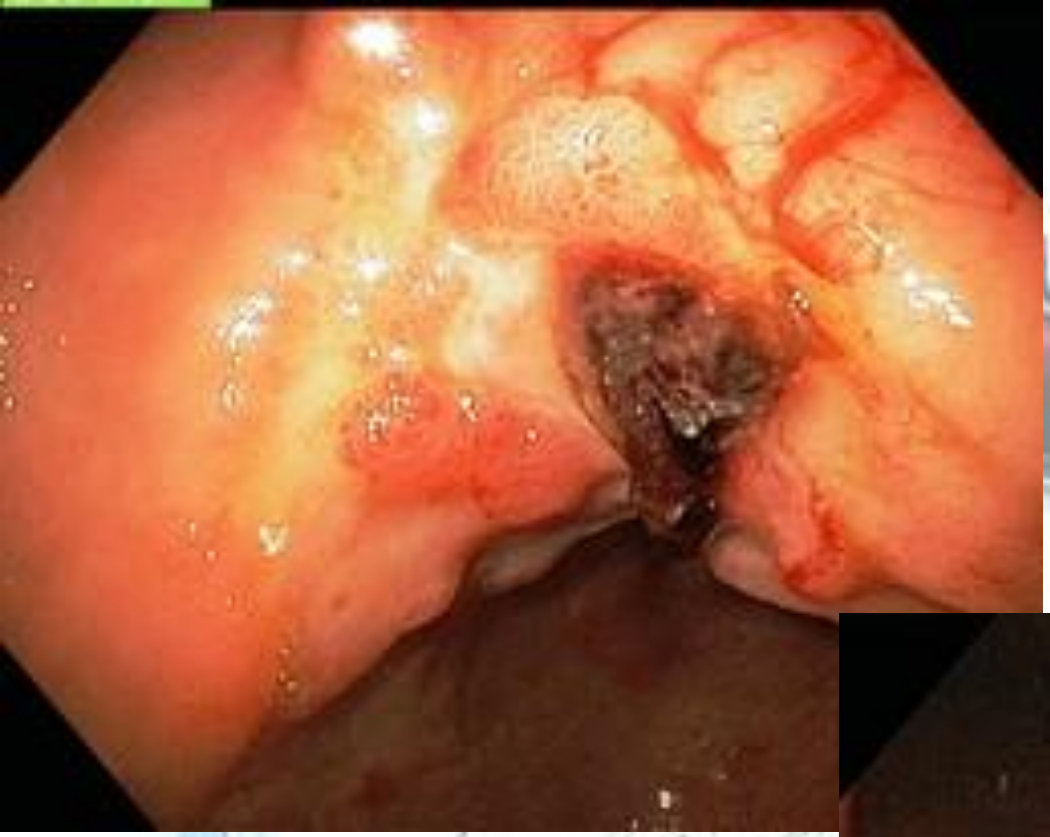

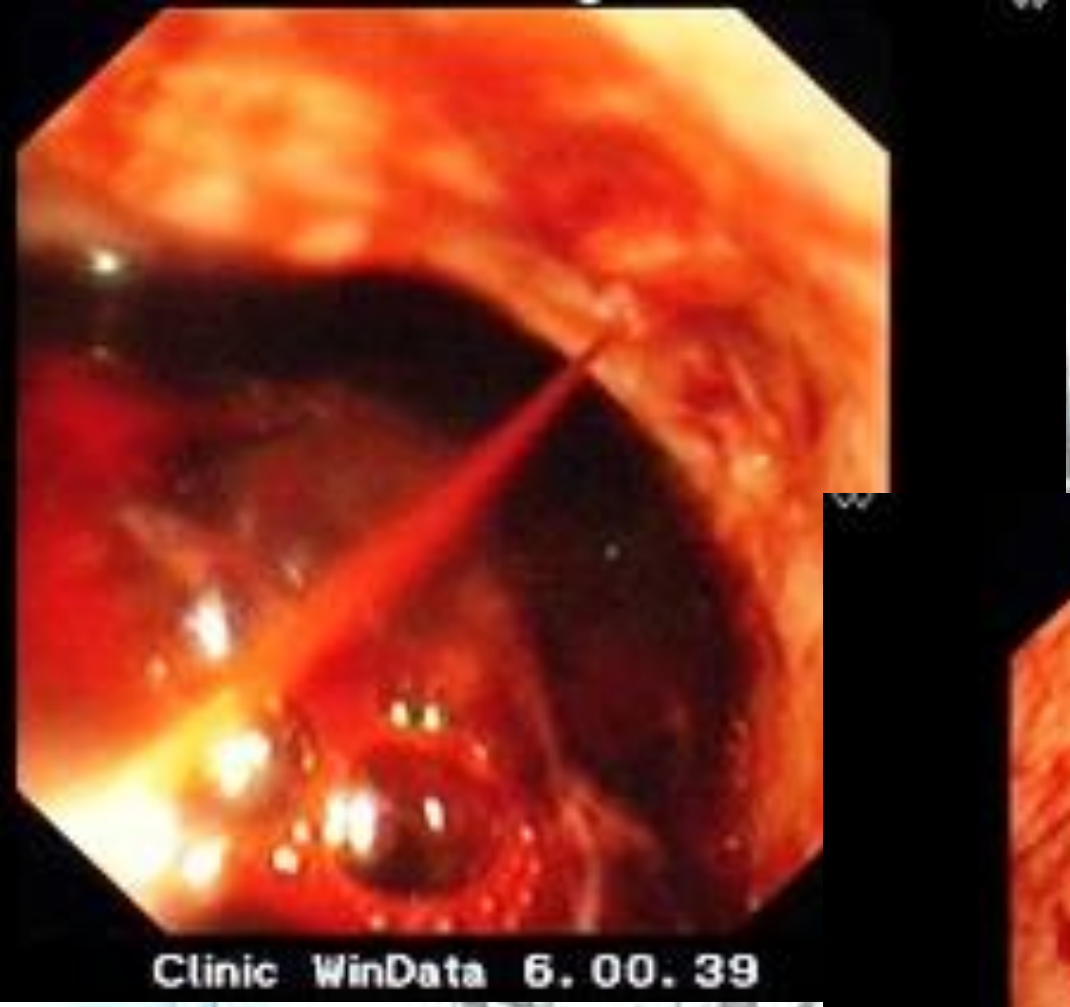
Clinic WinData 6.00.39

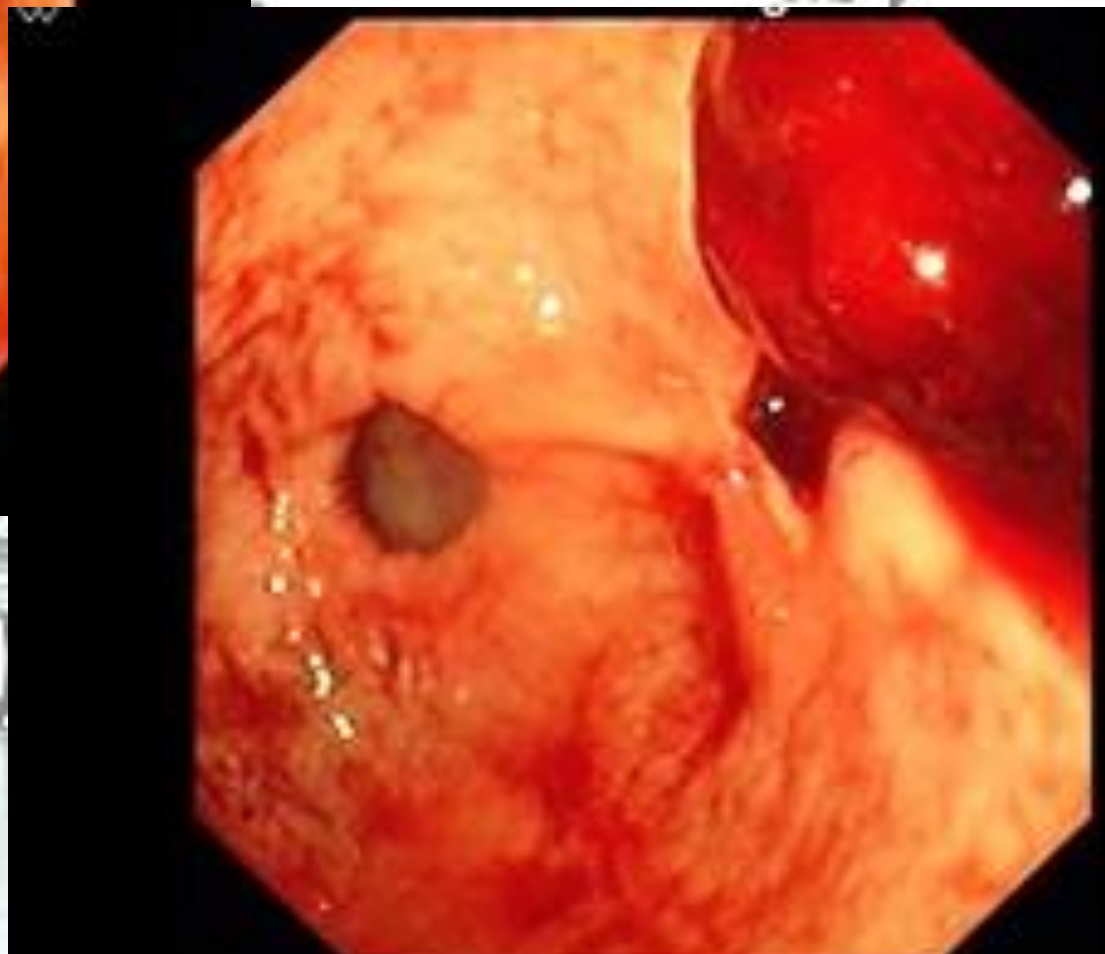

Diagnose

Weitere Bildgebende Verfahren wie z.B. Röntgen oder CT-Abdomen werden heute kaum noch zur Diagnosefindung eingesetzt

Komplikationen

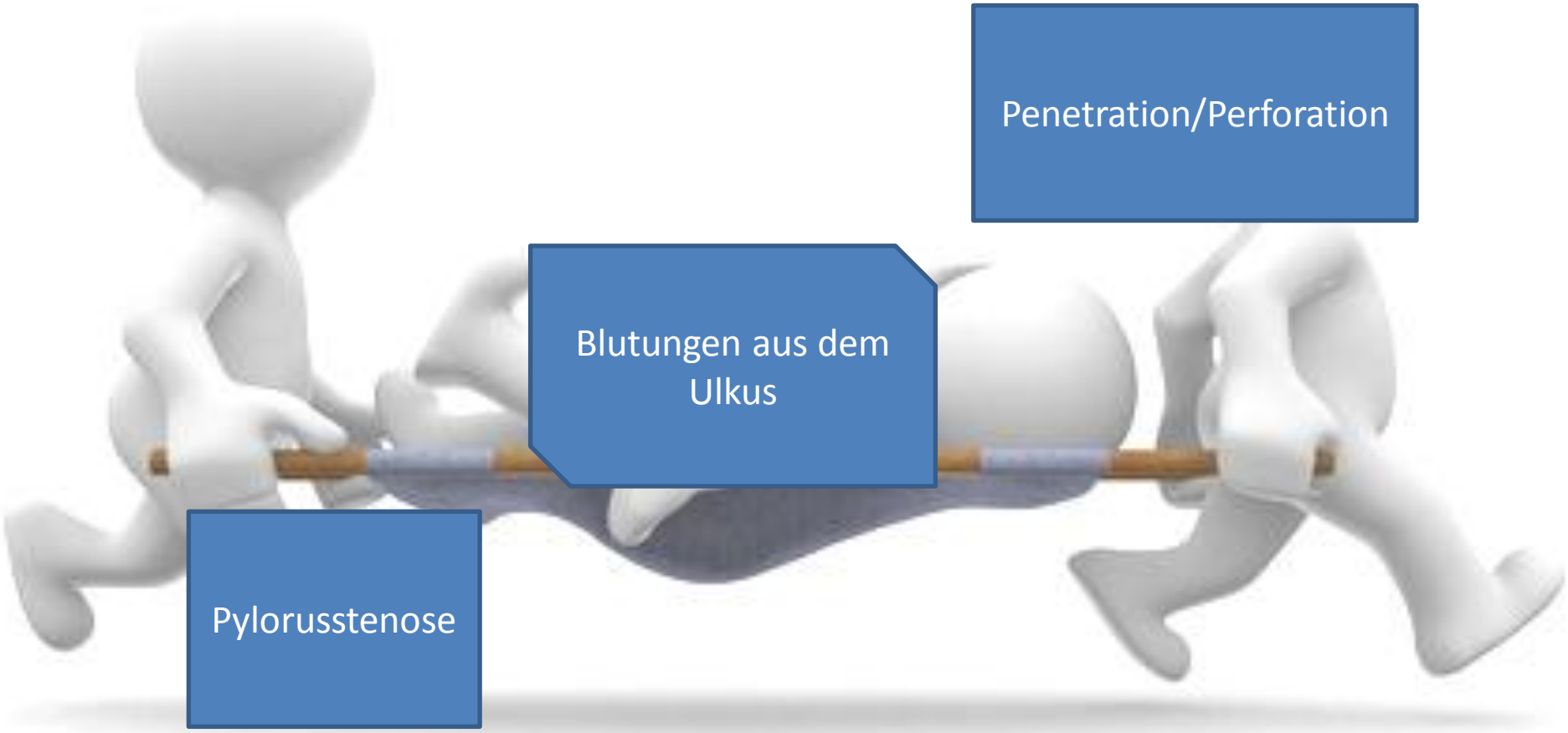

Blutungen

Etwa 10% der Ulkuspatienten

Die Blutung kann gering oder massiv auftreten

Weniger massive Blutungen fallen meistens Tage später durch Teerstuhl auf

Blutungen

Kommt der rote Blutfarbstoff mit der Salzsäure des Magens in Kontakt, entsteht aus dem Hämoglobin das schwarze Hämatin

Blutungen

Hat der Patient eine massive Blutung sind die Symptome :

Schocksymptomatik

Blutiges erbrechen

Modifizierte Forrest-Klassifikation der Ulkusblutung

Blutung	
Forrest 1a	Arteriell-spritzend
Forrest 1b	Sickerblutung (arteriell, venös, kapillär)
Forrest 2a	Sichtbarer Gefäßstumpf im Ulkusgrund
Forrest 2b	Adhärendes Koagulum
Forrest 2c	Hämatinbelag im Ulkusgrund
Forrest 3	Ulkus ohne Stigmata einer vorausgegangenen Blutung

Forrest 1a

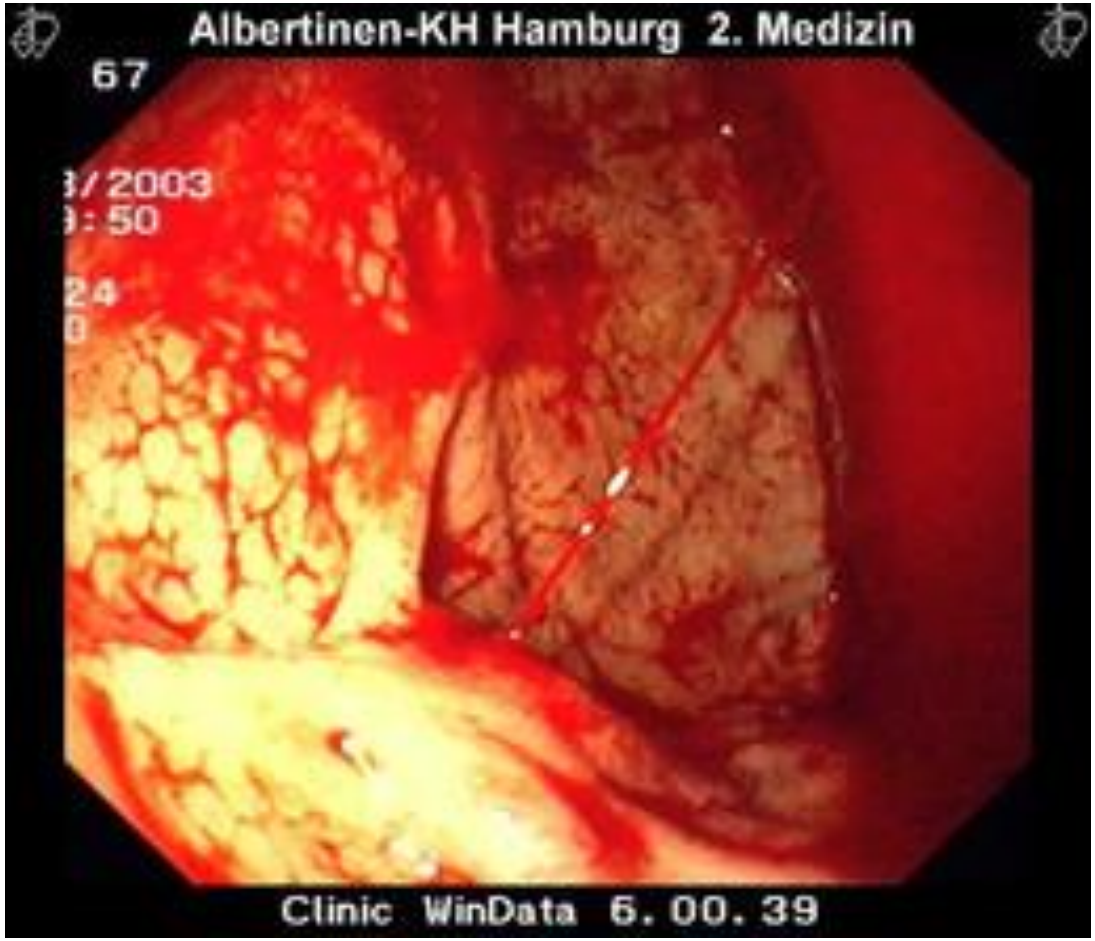

Forrest 1a

Forrest 1b mit Koagel

Forrest 1b

Albertinen-KH Hamburg 2. Medizin
84
/12/2005
:10:45
V-55
F-0
Clinic WinData 6.04.1113

Forrest 2a

Forrest 2b

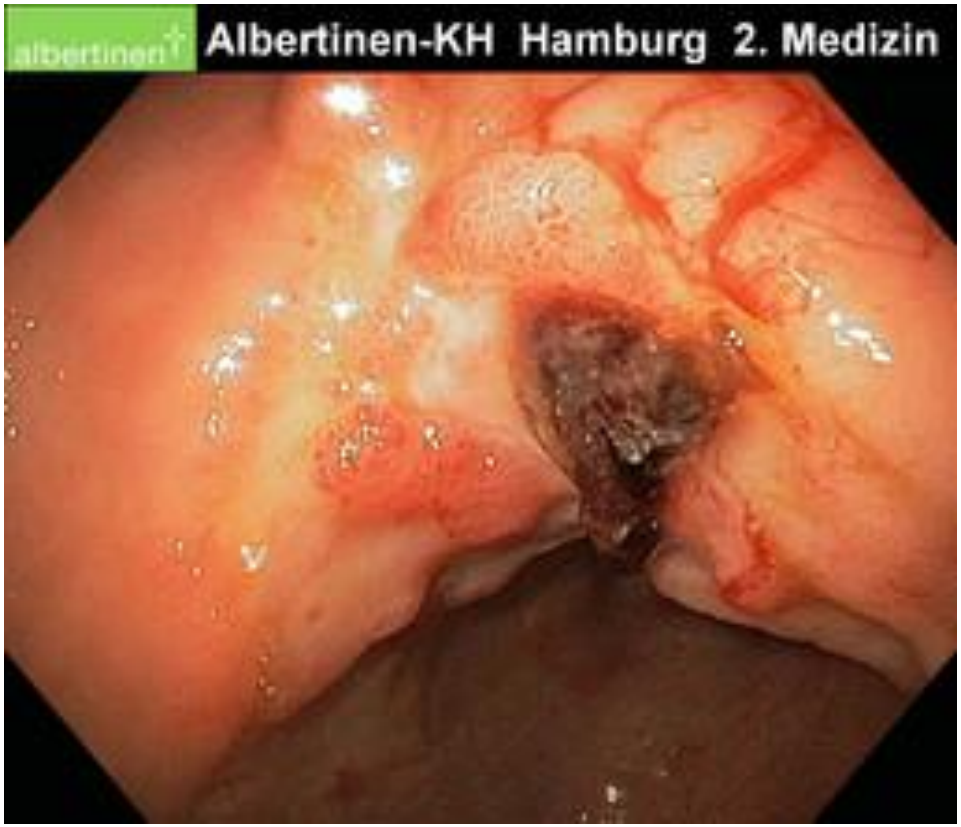

Forrest 2c

Perforation

- Plötzlich einsetzender heftiger Schmerz in Oberbauch
- Die Bauchdecke ist hart
- Im Röntgenbild stellt sich unter dem Zwerchfell eine Luftsichel dar
- Wenige Stunden nach der Perforation bildet sich eine Peritonitis aus

Perforation

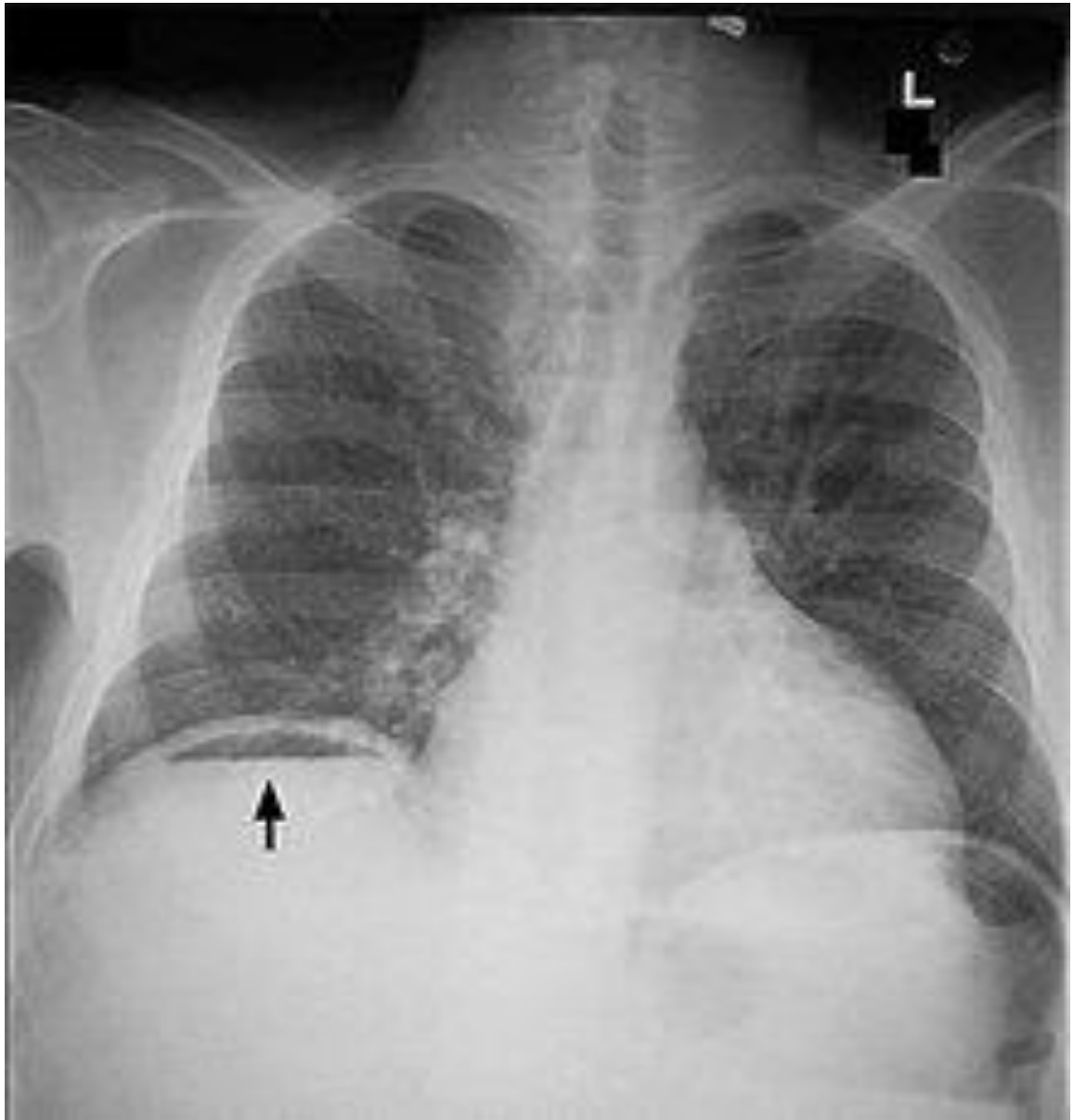

Pylorusstenose

- Der Pylorus ist durch immer wiederkehrenden Ulzerationen in der Pylerusregion vernarbt
- Es bildet sich eine Stenose
- Der Speisebrei wird nur verzögert und in kleineren Mengen in den Dünndarm entlassen
- Folge ist eine Aufdehnung des Magens
- Mageninhalt kann erbrochen werden
- Störungen des Wasser und Elektrolythaushalt

Therapie der Ulkuskrankheit

Die meisten Patienten die an einer Ulkuserkrankung leiden können Ambulant behandelt werden

Patienten die ein Stressulkus ausgebildet haben sollten anfänglich stationär behandelt werden .
(Wechsel im Milieu)

Therapie der Ulkuskrankheit

Schonkost:
Kleine Portionen,
eiweißreich, fettarm

Vermeiden:
Scharf Gebratenes, Alkohol,
Kaffee, Tee, Zitrusfrüchte,
erhitztes Fett

Hemmung der
Säureproduktion

Abpufferung der
sezernierten Säure

„OHNE MAGENSÄURE KEIN ULKUS“

Therapie der Ulkuskrankheit

Medikamentöse Therapie

Bei Nachweis von HP Behandlung nach dem Triple Schemata (Antazida+Amoxizilin+Clarithromycin

Antazida :

Puffern die Magensäure
In Tabletten oder Gel-Form
Werden 1-3 Stunden nach dem Essen eingenommen

Therapie der Ulkuskrankheit

Medikamentöse Therapie

Enzymhemmer:

Hemmen ein Enzym das den Protonentransport an der Belegzelle reguliert , dadurch wird die Säuresekretion gehemmt.
Wirstoff: Omeprazol

Histamin-H2-Rezeptor-Antagonisten (H2 Blocker) :

Blockieren die Rezeptoren für Histamin an den Belegzellen und hemmen dadurch die Sekretion von Magensäure
Gabe über 4 Wochen, Einnahme abends
Wirkstoffe : Cimetidin (Tagamet), Famotidin (Pepdul), Ranitidin (Zantic)

Therapie der Ulkuskrankheit

Medikamentöse Therapie

Misoprostol:

Synthetischer Prostaglandinabkömmling.
Hemmt die Säureproduktion
Fördert Magenschleimbildung und Durchblutung der Schleimhaut.

Therapie der Komplikationen

Ulkusblutung

Therapie Ulkusblutung

Eine massive Ulkusblutung erfordert eine sofortige Notendoskopie

Blutungen können Unterspritzt oder geclipt werden

Unterspritzt mit Suprarenin und geclipt

Unterspritzt mit Ethoxysklerol

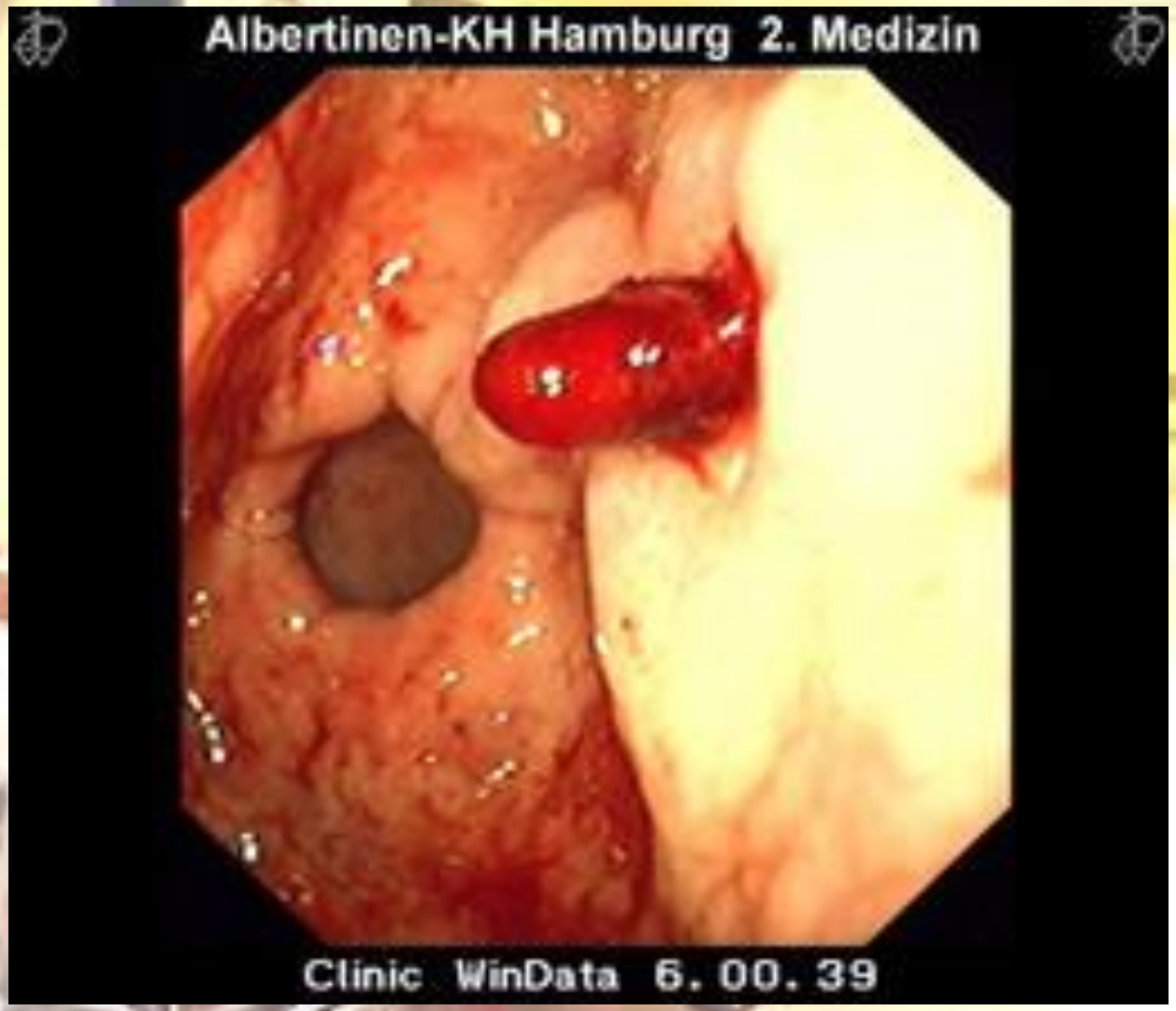

Therapie der Ulkusblutung

- Gabe von Erythrozytenkonzentraten bei großen Blutverlusten
- Nahrungskarenz
- Bettruhe
- Gabe von Infusionen (Volumenersatz)
- Monitoring von Blutdruck, Puls und Atmung sowie regelmäßige Kontrollen von Hb und Gerinnung
- Cave: Verbrauchskoagulopathie

Modifizierte Forrest-Klassifikation der Ulkusblutung

Blutung		Therapie
Forrest 1a	Arteriell-spritzend	Operation oder Operation nach endosk. Blutstillung
Forrest 1b	Sickerblutung (arteriell, Venön, kapilär)	Endosk. Blutstillung oder Pharmakotherapie
Forrest 2a	Sichtbarer Gefäßstumpf imUlkusgrund	Operation
Forrest 2b	Adhärendes Koagulum	Kontrollendoskopie nach 24 h und Reklassifikation
Forrest 2c	Hämatinbelag im Ulkusgrund	Blutungsrezidivprohylaxe
Forrest 3	Ulkus ohne Stigmata einer vorausgegangenen Blutung	Blutungsrezidivprophylaxe

Perforation

- Penetriert das Ulcus durch alle Schichten des Magens bis in den Bauchraum, nennt man das eine Perforation
- Diese Situation ist lebensbedrohlich
- Schockbehandlung und ein sofortige Operation ist notwendig (Übernähung)

Magenausgangstenose

- Immer wieder auftretende Geschwüre im Antrum oder Bulbus duodeni können zu einer Schrumpfung des Magenaugangs führen
- Eine Magenausgangstenose macht eine Operation erforderlich

Tumoren des Magens

Erkrankungen des Magens

Definition

Es handelt sich um ein bösartiges (maligne) Geschwulst der Magenschleimhaut

Häufigkeit

In Deutschland macht der Magenkrebs rund 5% aller malignen Erkrankungen aus

Zahl der Neuerkrankungen geht zurück

Unter den bösartigen Tumoren des GIT ist das Magenkarzinom der 2. häufigste

Es gibt weltweit geographische Schwankungen. Länder mit hohen Auftreten sind Japan, Chile, Costa Rica, China, Kolumbien, Russland, Portugal, Rumänien

Prädisponierende Faktoren

Endogene Faktoren und Umweltfaktoren bilden einen Ursachenkomplex

Genetische Faktoren	Umweltfaktoren	Prädisponierende Krankheiten
Magenkarzinom bei Blutsverwandten	Nitrat (Lebensmittel/Wasser)	Perniziöse Anämie
Blutgruppe A	Geräucherte Lebensmittel Zu heißes Essen	Chron. Atrophische Gastritis
	Nahrungsmittel mit Pilzbefall	Magenpolypen Billroth-Resektionsmagen Chr. Magenerkrankungen
	Alkoholabusus,Rauchen	Juvenile Polypose (Darmpolypen) Peutz-Jeghers-Syndrom

Pathologische Anatomie

Lokalisation häufig im Antrum

Frühkarzinom:
Betrifft nur die Mukosa-/Submukosaschicht

Fortgeschrittenes Magenkarzinom:
Das Karzinom Betrifft auch die Muskelschicht

Pathologische Anatomie

Der Tumor breitet sich durch Wachstum in die Umgebung (infiltratives Wachstum) und durch Metastasierung aus

Benachbarte Organe :
Leber, Pankreas, Kolon

Metastasen:
Leber, Lunge, Nieren, Knochen

Symptome

Beim Magenkarzinom sind die Symptome meist uncharakteristisch.

- Sodbrennen
- Druck- und Völlegefühl
- Schmerzen

Häufig treten lange Zeit keine Beschwerden auf oder Betroffene stufen die Symptome als harmlos ein

Symptome

- Appetitlosigkeit
- Neu aufgetretene Lebensmittelunverträglichkeit
- Widerwillen gegenüber einiger Speisen (Fleisch)
- Stärkere Schmerzen
- Ungewollte Gewichtsabnahme
- Magenbluten
- Blutarmut
- Leistungsknick
- Bei Verlegung des Magens kommt es zu Erbrechen

Diagnostik

- Gastroskopie
- Röntgenuntersuchung
- Sonographie
- Knochenszintigraphie

Diagnostik

Diagnostik

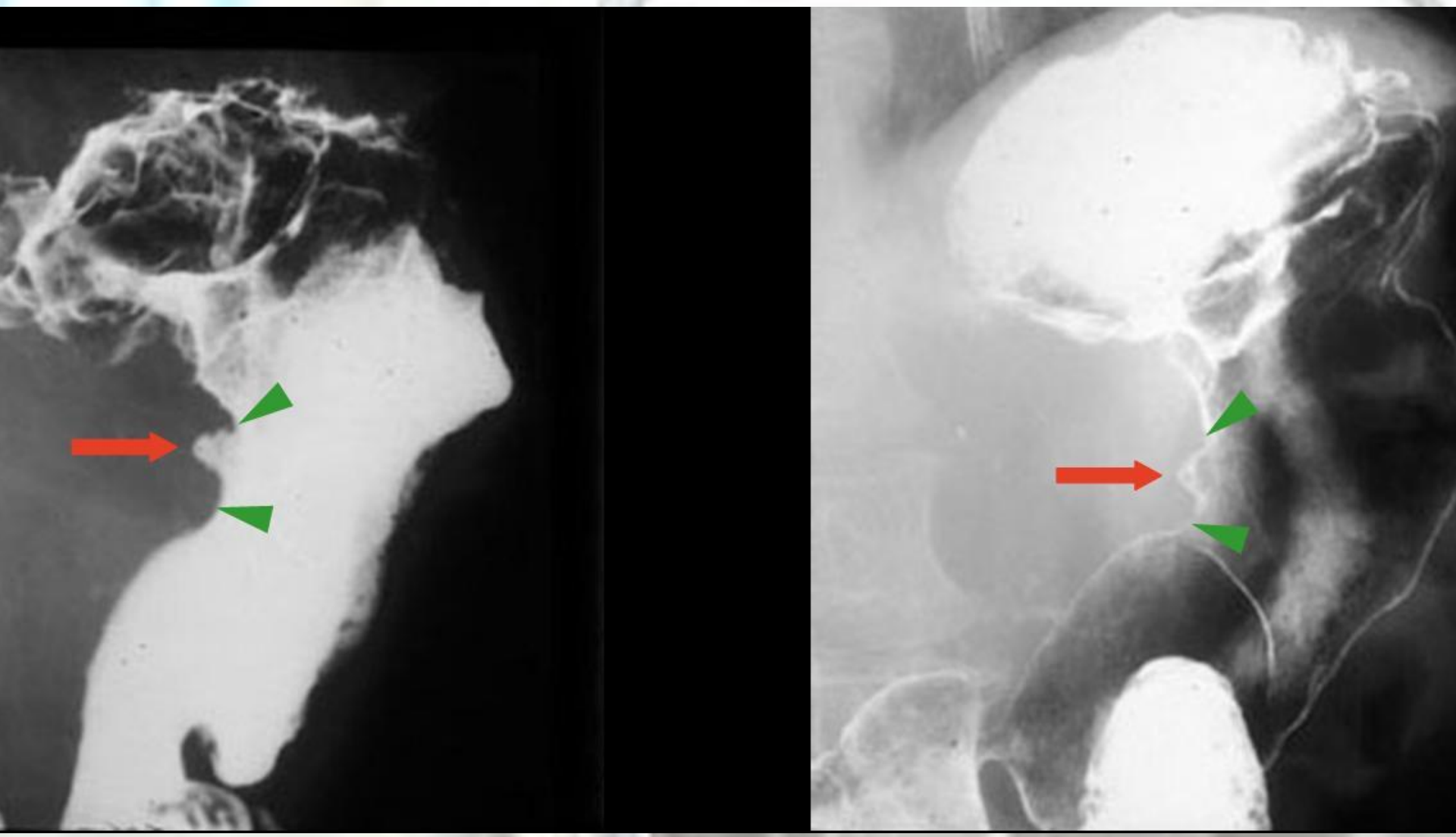

Diagnostik

Laboruntersuchungen:

Hämocult
Tumormarker(CA72-4, CA 19-9)

Diagnostik

- Die Stadieneinteilung des Karzinoms (Staging/TNM) ist für die Therapie von großer bedeutung (Tabelle/Buch)

TNM-Klassifizierung

T = Tumor	
T0	Krebszellen nur in den oberen Schichten der Darmschleimhaut zu finden
T1	Tumor beschränkt sich auf die Darmschleimhaut
T2	Zusätzlich zur Schleimhaut ist auch die Muskulatur der Darmwand befallen
T2	Zusätzlich zur Schleimhaut ist auch die Muskulatur der Darmwand befallen
T3	Der Tumor ist in alle Schichten der Darmwand eingewachsen
T4	Der Tumor hat sich in benachbartes Gewebe oder Organe ausgebreitet
N = Lymphknoten (lat. nodus = Knoten)	
N0	kein Befall der benachbarten Lymphknoten
N1	Ein bis drei benachbarte Lymphknoten sind von Krebszellen befallen
N2	Vier oder mehr Lymphknoten der näheren Umgebung sind von Krebszellen befallen
M = Metastasen	
M0	keine Fernmetastasen
M1	Fernmetastasen sind vorhanden

TNM-Klassifizierung (Grafik: Roche)

Prognose

Da das Magenkarzinom in der Regel erst im fortgeschrittenen Stadium erkannt wird, ist die Prognose auch heute noch schlecht

Therapie

Die Therapie richtet sich danach, wie weit fortgerschitten das Magenkarzinom ist

Therapie

Operation

Ziel der Operation bei Magenkrebs ist es, den Tumor vollständig zu entfernen (R0-Resektion)

Das Ausmaß der Operation hängt von der Tumorgröße und Tumorart ab

Therapie

- Chemotherapie
- Neoadjuvante Chemotherapie
- Strahlentherapie
- Lasertherapie

Ernährung

- Durch den Sitz des Tumors kommt es zu einem Gewichtsverlust
- Der Verdauungstrakt ist nach einer operation verkürzt, sodass Verdauungsprobleme auftreten
- Die Nahrung gelangt zu schnell in den Darm, Übelkeit, Blässe und Erbrechen sind die Folge (Dumping-Syndrom)

Ernährung

Nahrung langsam aufnehmen

5-6 kleine Portionen am Tag

Leicht verdauliche Kost

Ausreichend Flüssigkeit auch bei der Nahrungsaufnahme

Fettarme Kost

Lymphome des Magens

Erkrankungen des Magens

Definition

In der Magenwand befinden sich zahlreiche Lymphknoten. Sind sie bösartig vergrößert , werden sie als Magenlymphome bezeichnet

Magenlymphome sind eine seltene Form des Magenkrebses.

Pathogenese

Bei den meisten Magenlymphomen handelt es sich um bösartige MALT-Lymphome, die auf die Magenschleimhaut begrenzt sind.

MALT=Mucosa Associated Lymphatic Tissue=Schleimhaut assoziiertes lymphoides Gewebe

Pathogenese

- Es werden primäre und sekundäre Lymphome unterschieden

Primär	Sekundär
• Ausschließlich die Lymphknoten in der Magenschleimhaut sind bösartig verändert • Es liegt keine andere Erkrankung vor die zu dieser Schwellung beitragen würde • ca. 80% der Magenlymphome	• Entstehen als Begleiterscheinung im Rahmen einer bösartigen Veränderung des gesamten Lymphsystems

Pathogenese

Zu Beginn der Erkrankung sind andere Lymphknoten außerhalb des Magens nicht befallen. Im weiteren Verlauf sind auch die restlichen Lymphknoten befallen

Symptome

- Beschwerden meist sehr uncharakteristisch

Übelkeit

Appetitlosigkeit

Leistungsknick

Druck-/Völlegefühl

Gewichtsabnahme

Ursachen

Eine Infektion mit Helicobacter pylori begünstigt die Entstehung eines Magenlymphoms in hohen Maße

Während dieser bakteriellen Infektion vermehrt sich in vielen Fällen das lymphatische Gewebe in der Magenschleimhaut krankhaft

Diagnose

Gastroskopie mit Biopsie

Endosonographie

Diagnose

Therapie

Beseitigung der Helicobacter pylori Infektion

Im fortgeschrittenen Stadien Operation

Gutartige Tumoren des Magens

Erkrankungen des Magens

Gutartige Tumoren des Magens werden meist als Zufallsbefund während einer Gastroskopie entdeckt

Einteilung

Neoplastische Neubildung	Tumorähnliche Neubildung
Adenome: Gutartige Tumoren des Schleimhaut- oder Drüsengewebes Vorkommen im gesamten Magen Bei 10-20% der Patienten treten sie an mehreren Stellen gleichzeitig auf 20% der Adenome haben eine Entartungstendenz (Präkanzerose)	Zysten der Korpusdrüse Hyperplastische Polypen: Häufigste gutartige Neubildung

Name:
ID:
Age:
Sex:W

Dres. Schreiber/Grüner
05/02/05
PM 01:24

Die meisten Neubildungen können im Rahmen einer Gastroskopie mit einer Schlinge abgetragen werden

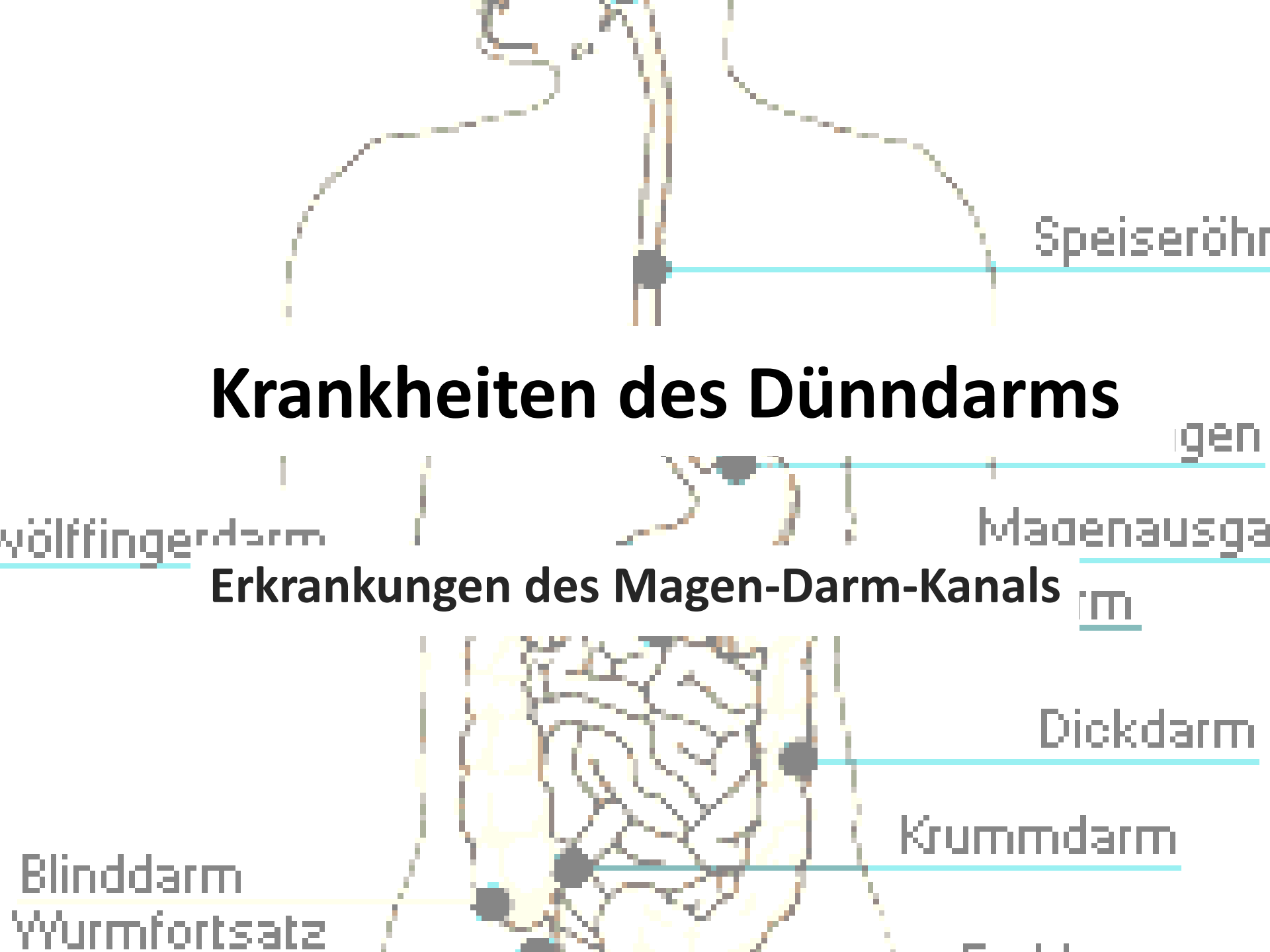

Krankheiten des Dünndarms

Erkrankungen des Magen-Darm-Kanals

Anatomie/Physiologie

Länge 5m

Durchmesser 4cm

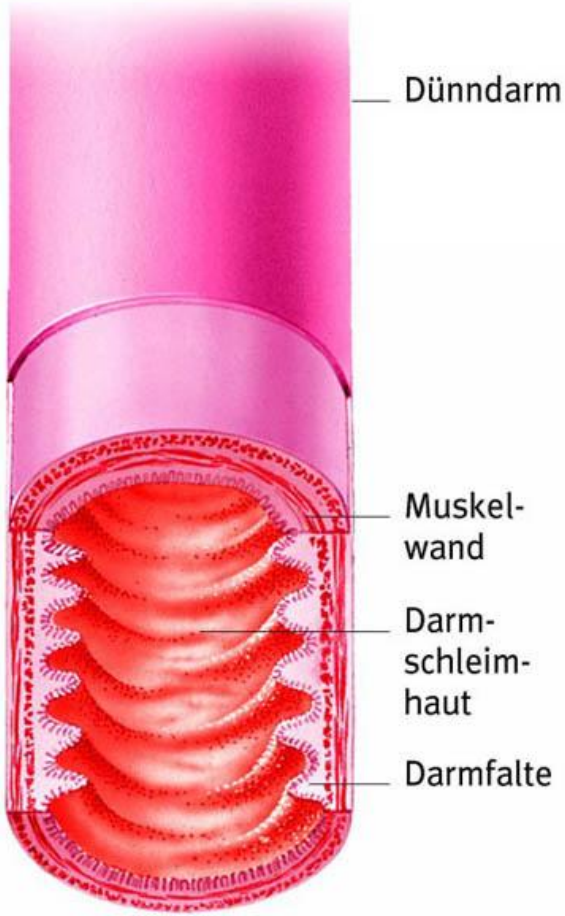

Die Wand besteht aus 4 Schichten:

Tunica mucosa
Tela submucosa
Tunica muscularis
Tunica Serosa

Anatomie/Physiologie

Abschnitt	Dt. Bezeichnung	Länge
Duodenum	Zwölffingerdarm	25-30cm
Jejunum	Leerdarm	2/5 der Gesamtlänge
Ileum	Krummdarm	3/5 der Gesamtlänge

Anatomie/Physiologie

Die Oberfläche der Schleimhaut wird durch Zotten außergewöhnlich gesteigert.

Die Dünndarmzotten sind mit Absorbtionszellen legt, die eine Enzymausstattung haben und einen Bürstensaum

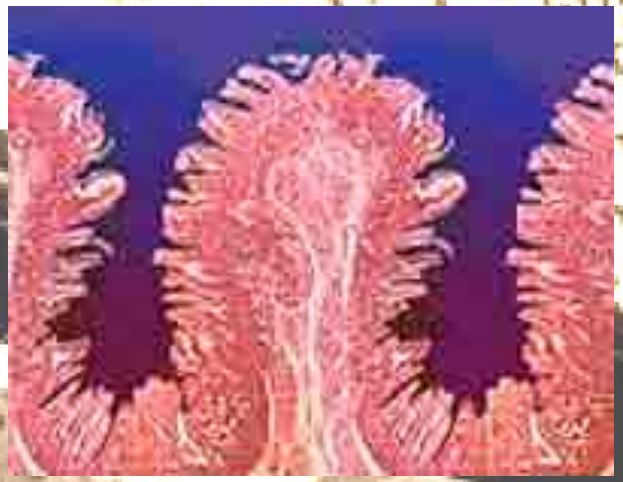

Im Inneren der Zotten befinden sich Blutgefäße und Lymphgefäße

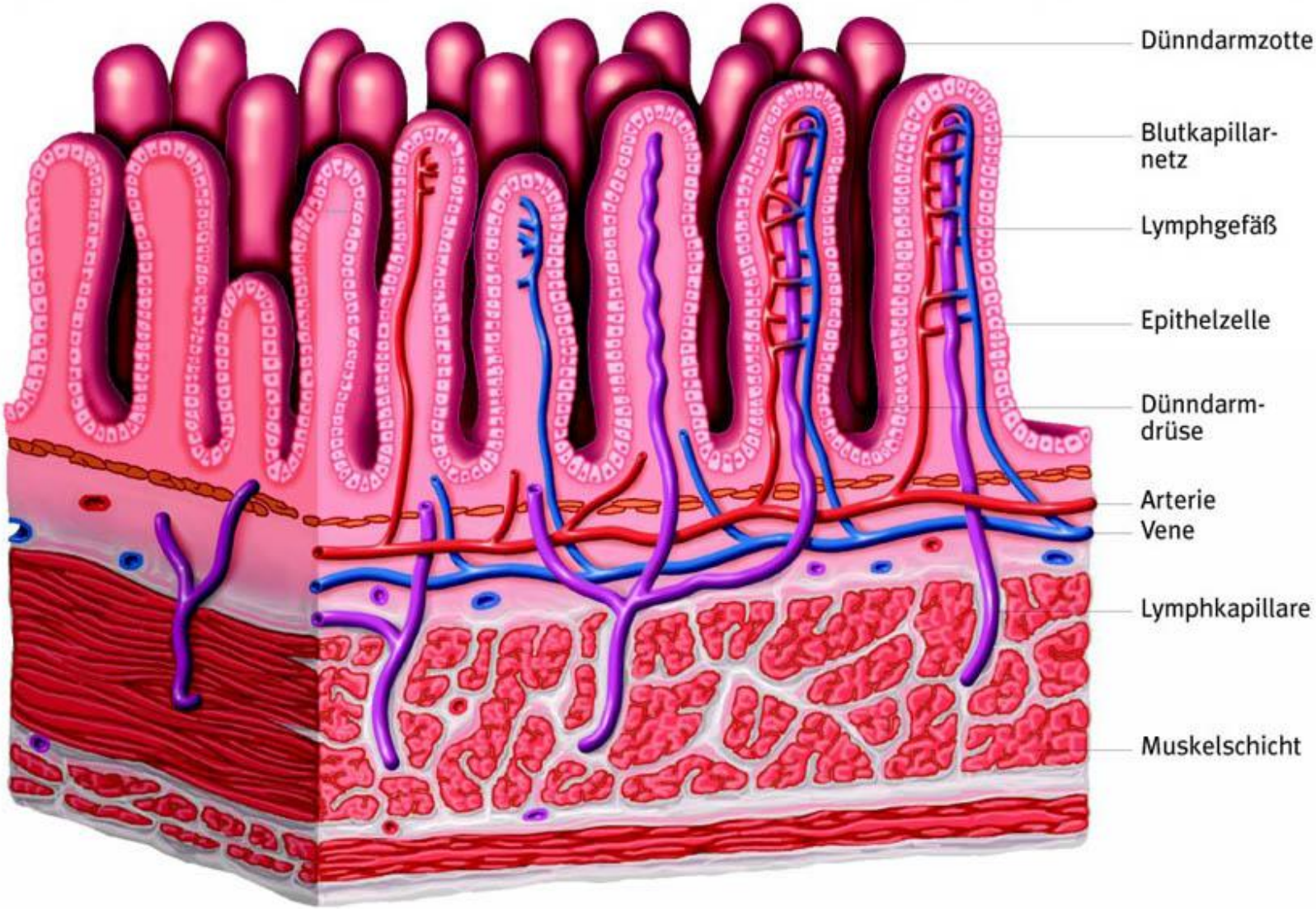
Dünndarmzotte
Blutkapillar-
netz
Lymphgefäß
Epithelzelle
Dünndarm-
drüse
Arterie
Vene
Lymphkapillare
Muskelschicht

Anatomie/Physiologie

Die gesamte Absorbtionsfläche beträgt etwa 200m²

Anatomie/Physiologie

Aufgaben:

- Neutralisierung des sauren Magensaftes
- Aktivierung der Verdauungsenzyme
- Aufschlüsselung der Nahrung
- Absorption von Nahrungsbestandteile
- Weitertransport der Nahrung
- Immunorgan

Anatomie/Physiologie

Man unterscheidet zwei Mechanismen der Absorption

Diffusion:
Wasser und kleine Moleküle gelangen durch Poren in der Zellwand in die Absorptionszelle. Trägermoleküle dienen als Transportmittel

Aktiver Transport:
Dieser Absorptionsmechanismus verbraucht Energie. Trägermoleküle müssen gegen Konzentrationsgefälle bergauf fahren

Anatomie/Physiologie

Die Darmschleimhaut muss intakt sein damit die Absorption von Darminhalt ausgeführt werden kann

Störungen der Absorption führen zu Mangelerscheinungen, die man als ***Malabsorptionssyndrom*** zusammenfasst

Anatomie/Physiologie

Zugrunde liegende Störung	Krankheit
Schädigung der Dünndarmschleimhaut	Sprue Morbus Crohn Infektion mit Bakterien Strikturen Fisteln
Störungen in der Blutversorgung des Dünndarms	Gefäßverschluss (Mesenterialinfarkt)
Verkürzung des Dünndarms	Ausgedehnte operative Dünndarmresektion
Sekundär bei endokrinen Erkrankungen	Morbus Addison Hyperthyreose
Pankreasbedingt	Pankreatitis (Mangel an Verdauungsenzymen
Leber-/Gallebedingt	Gallengangsverschluss (Fehlen von Galle)

Malabsorptionssyndrom bei verschiedenen Darmkrankheiten

Anatomie/Physiologie

- Die Peristaltik des Dünndarms dient zum Mischen und zum Transportieren des Darminhaltes

- Für den geordneten Ablauf der Verdauung (Digestion) müssen die Verdauungssäfte des Magens, der Bauchspeicheldrüse und der Galle zur richtigen Zeit vorhanden sein

Erkrankungen des Dünndarms

Duodenitis

Definition

Duodenitis ist eine akute oder chronische Entzündung der Schleimhaut des Zwölffingerdarms (Duodenums).

Ursachen

- Ulcus duodeni
- infektiöse Erkrankungen des übrigen Darmtraktes mit Bakterien, etwa Salmonellen oder durch Viren
- Morbus Crohn
- andere Erkrankungen der benachbarten Organe (Gallenwege, Bauchspeicheldrüse oder Magen)

Symptome

Appetitlosigkeit

Übelkeit

Verdauungsstörungen

Erbrechen

Druck- oder stechender Schmerz

Diagnose

- Endoskopische Untersuchung mit Zangenbiopsie

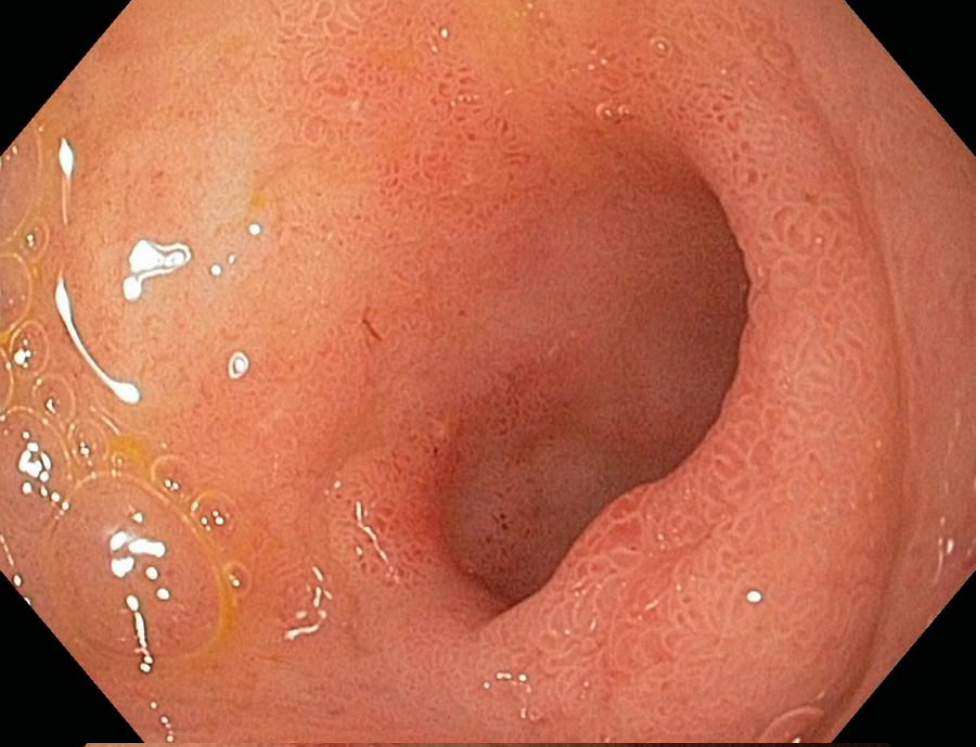

Leichte Duodenitis

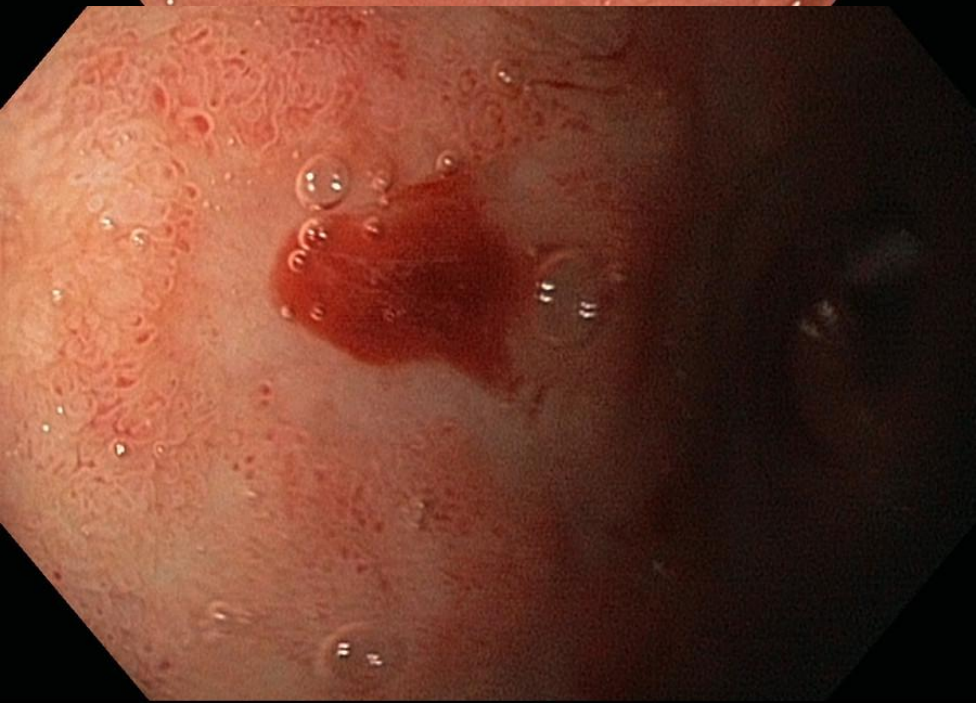

Duodenitis mit Erosionen

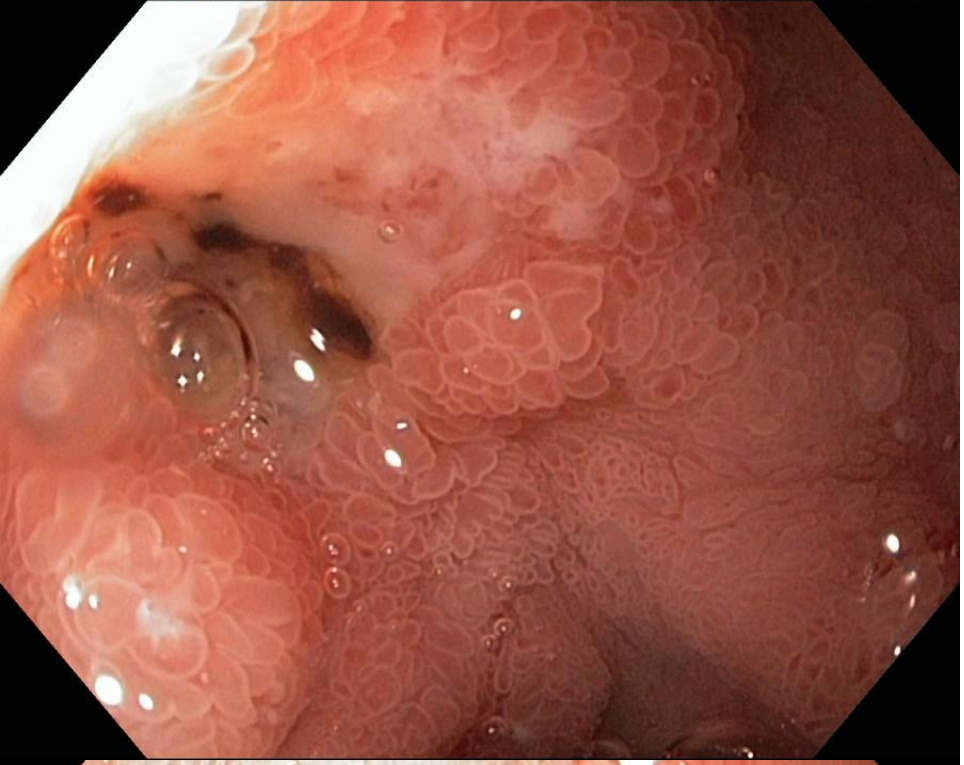

Duodenitis mit älteren Erosionen

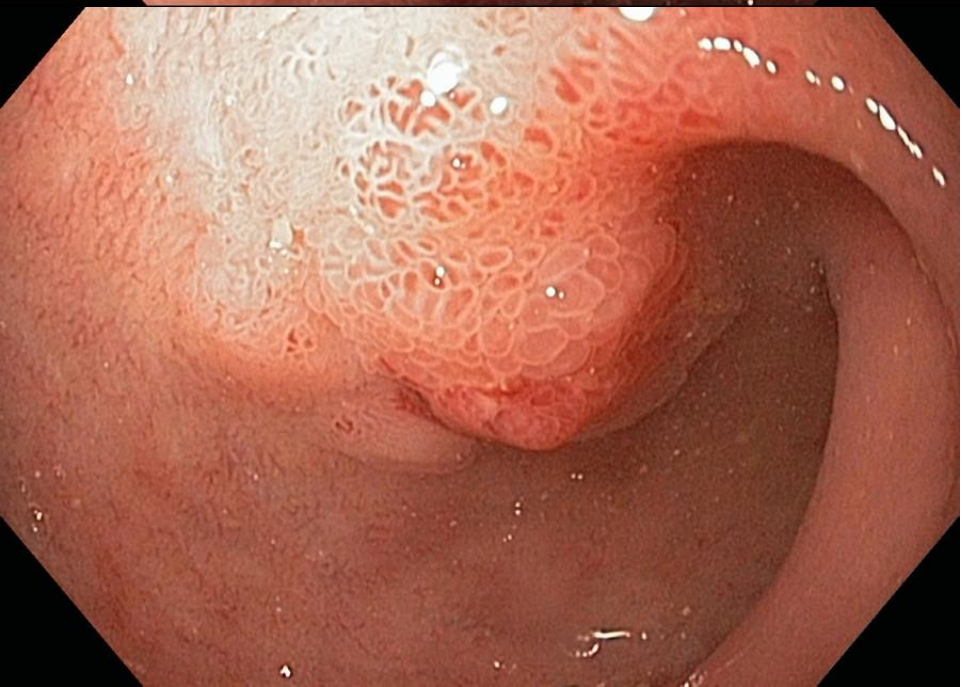

Duodenitis

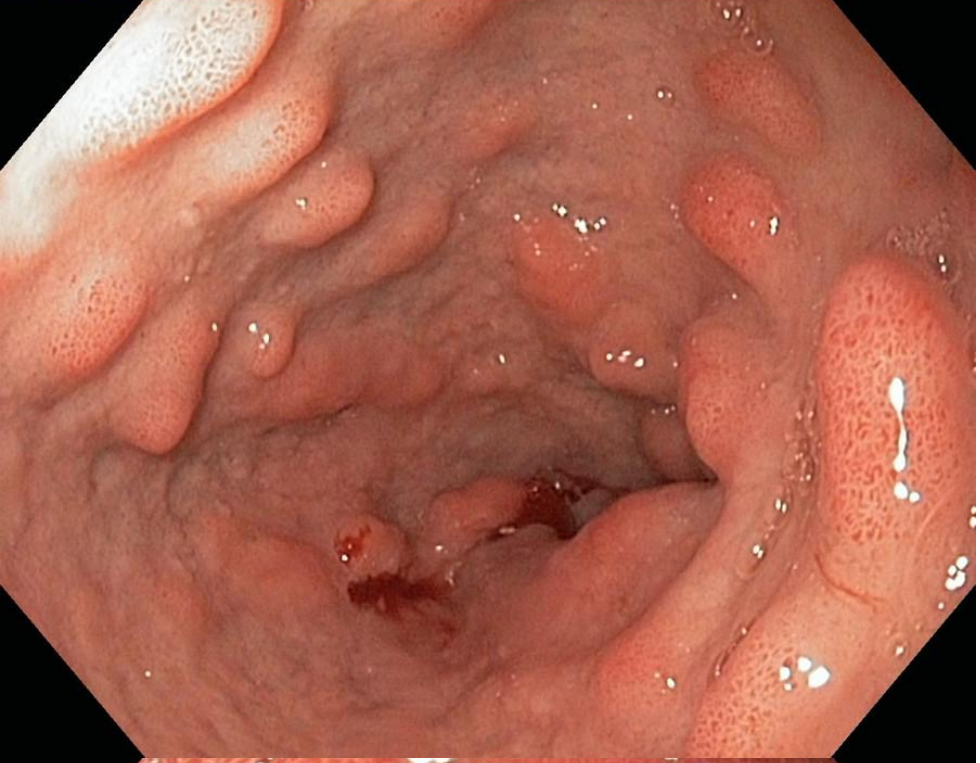

Polypoide Duodenitis

Stenosierende Duodenitis

Therapie

Die Behandlung einer Duodenitis besteht im Wesentlichen darin, die zugrunde liegenden Ursachen zu beseitigen

Divertikel

Divertikulose des Dünndarms

Bei der **Divertikulose des Dünndarms** sind die Dünndarmdivertikel im Gegensatz zum Meckel-Divertikel erworben und sind zu 80-90% im Jejunum zu finden.

Meckel Divertikel

Das **Meckel-Divertikel** („Meckelsches Divertikel“, *Diverticulum ilei*) ist eine Ausstülpung des Leerdarms (Jejunum) bzw. Krummdarms (Ileum), das einen Rest des embryonalen Dottergangs (*Ductus omphaloentericus*) darstellt
Benannt nach dem deutschen Anatom Johann Friedrich Meckel (1781–1833)

Diagnose

Da das Meckel Divertikel selten Symptome hervorruft, wird es in der Regel durch Zufall entdeckt. Ca. 2% aller Menschen haben ein Meckel Divertikel

03
Clinic WinData 6.00.39


copyleft
after copy
v. read and

lbertinen-KH Hamburg 2. Medizin


co
co

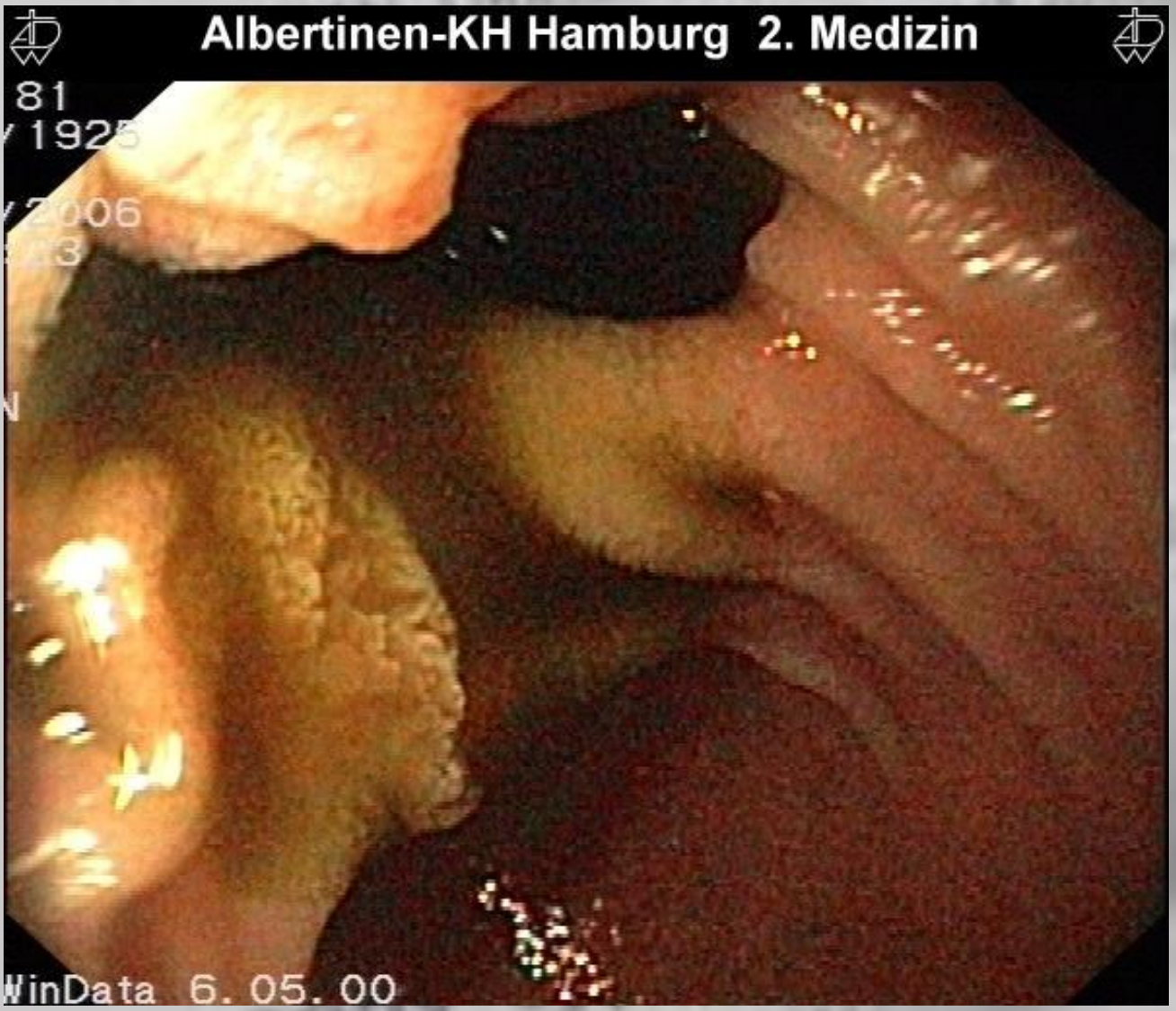
Albertinen-KH Hamburg 2. Medizin
81
1925
2006
WinData 6. 05. 00

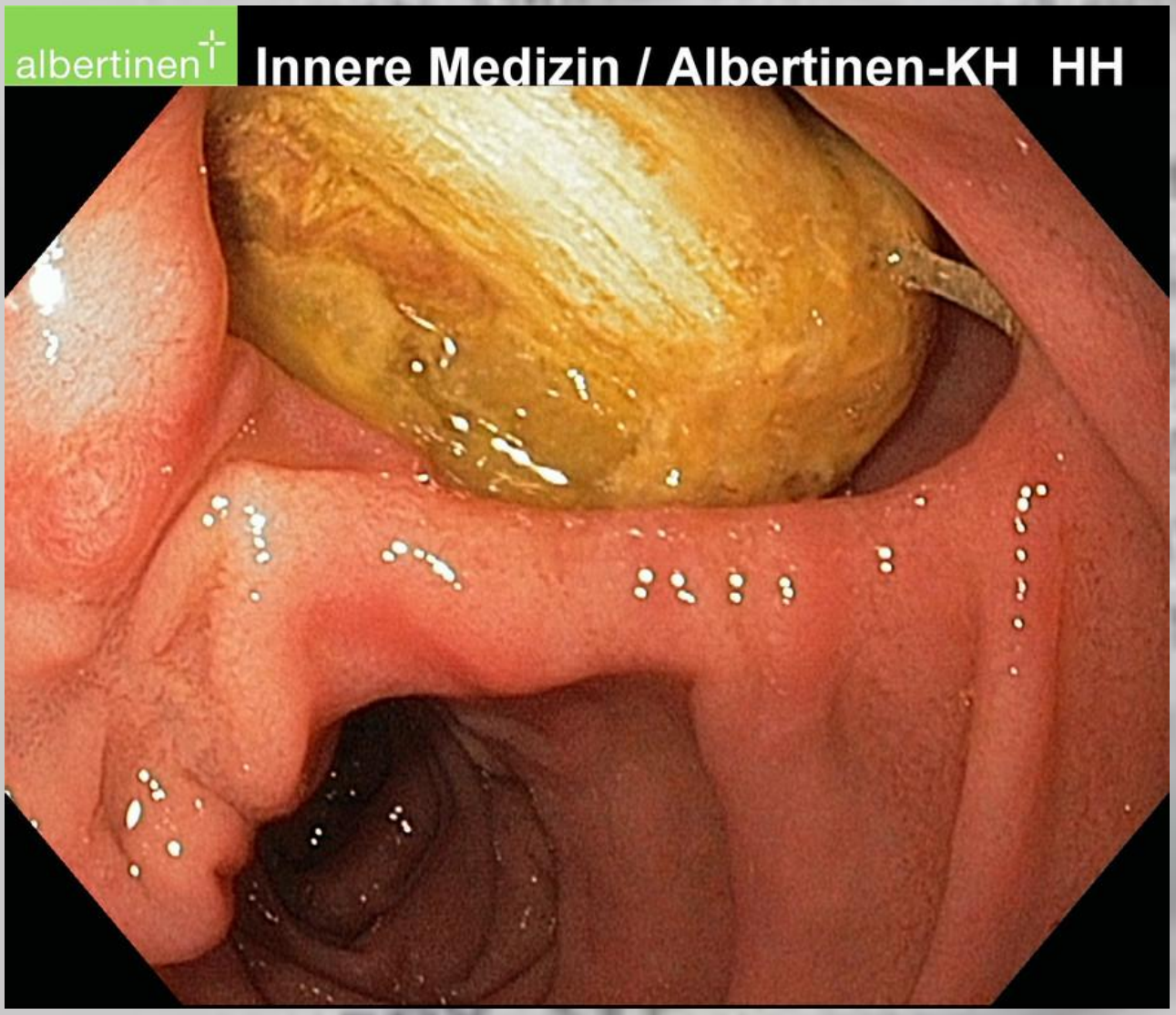
albertinen
Innere Medizin / Albertinen-KH HH

Akute infektiöse Enteritis

Infektiöse Diarrhoe

Definition

Man unterscheidet einen akuten Verlauf (maximal 14 Tage Dauer) von einem persistierenden Verlauf (über 14 Tage Dauer) und einem chronischen Verlauf (mehr als 30 Tage Dauer).

Die akute Diarrhoe ist definiert als wässriger Stuhlgang über einen begrenzten Zeitraum von maximal 14 Tagen

Ätiologie/Pathogenese

Akute Diarrhoen sind am häufigsten durch Viren oder Bakterien hervorgerufen und bessern sich meist spontan.
Chronische Verläufe haben öfter auch einen nicht-infektiösen Ursprung, hierbei sollten allerdings auch parasitäre Ursachen in Betracht gezogen werden

Symptome

Die folgenden Symptome deuten auf einen schwereren Verlauf und sollten zu einer diagnostischen Abklärung führen:

Wässriger Durchfall mit Anzeichen des Volumenmangels

Häufige kleine Stuhlmengen mit Blut- oder Schleimabgang

Starke Bauchschmerzen

Fieber über 38.5ºC

Abgang von mehr als 5 ungeformten Stühlen pro Tag

Diarrhoen bei älteren Patienten (≥70 Jahre alt) oder bei Immunsupprimierten

Diarrhoen nach kürzlichem Gebrauch von Antibiotika

Blutige Diarrhoe

Symptome

Ein wichtiger diagnostischer Hinweis ist Fieber, da es sich häufig um Infektionserreger handelt, die die Darmschleimhaut angreifen (z.B. Salmonellen, Shigellen, Campylobacter, Viren, Clostridium difficile oder Amöben).

Nach Konsum bestimmter Nahrungsmittel beispielsweise unpasteurisierte Milchprodukte, unvollständig gegarter Fisch oder Fleisch, kann ebenfalls Durchfall auftreten.

Im Rahmen von Ausbrüchen durch Noro- oder Rotaviren können zeitnah mehrere Personen betroffen sein, insbesondere in den Wintermonaten.

Diagnose

Anamnese

Endoskopie

Stuhlkulturen

Therapie

Die wichtigste therapeutische Maßnahme bei Durchfallerkrankungen ist eine ausreichende Trinkmenge und Ersatz von Elektrolyten, in schweren Fällen muss die Zufuhr über die Vene erfolgen.

Eine Hemmung der Darmaktivität (z.B. durch Loperamid) sollte nur nach Konsultation eines Arztes erfolgen.

Therapie

In den meisten Fällen einer Durchfallerkrankung ist eine ursächliche Therapie durch Gabe von antiinfektiven Substanzen nicht verfügbar bzw. nicht sinnvoll.
In bestimmten Fällen, beispielsweise bei einer Erkrankung durch *Clostridium difficile*, durch Cytomegalievirus und bei verschiedene Durchfallerkrankungen durch Parasiten müssen jedoch spezifische Arzneimittel eingesetzt werden.

Tumoren des Dünndarms

Tumoren des Dünndarms

- Im Vergleich zu Dickdarmtumoren eher selten
- Es gibt gutartige Tunoren (Hämongiome)
- und bösartige Tumoren (maligne Lymphome, Adenokarzinom)
- Therapie der Wahl:
  - Chirurgische Intervention
  - Chemotherapie
  - Schmerztherapie

Erkrankungen des Dickdarms

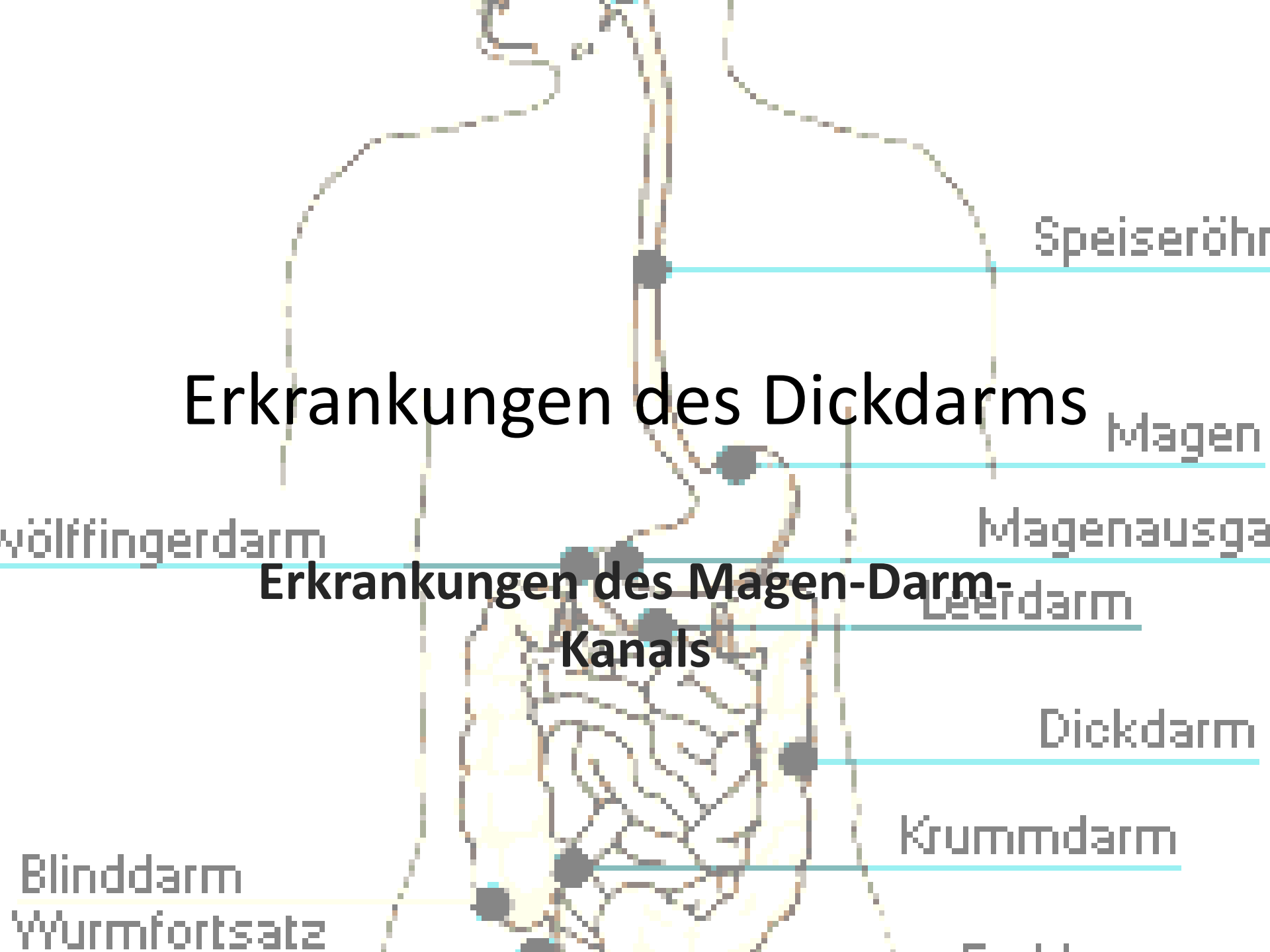

Erkrankungen des Magen-Darm-Kanals

Diarrhö

Definition

- Bei der Diarrhö werden mehr als drei ungeformte Stühle pro Tag entleert
- Häufiges Leitsymptom bei Darmerkrankungen

Häufige Erkrankungen die mit Diarrhö einhergehen

- Darminfektion
- Reizkolon
- Colitis ulcerosa
- Morbus Chron
- Pankreaskrankheiten
- Hormonelle Krankheiten

Diagnose und Therapie

- S. infektiöse Diarrhö

Obstipation

Definition

- Die **Obstipation** ist eine akute oder chronische Stuhlverstopfung des Darms.
- Akute Obstipation: Stuhlgang bleibt über mehrere Tage aus
- Chron. Obstipation: Weniger als drei Stuhlgänge in der Woche
- Sie gehört zu den Zivilisationskrankheiten

Ursachen

Als Ursachen einer Obstipation kommen unter anderem in Frage:

- Stoffwechselstörungen (z.B. Diabetes mellitus, Hypothyreose)
- Fehlernährung (ballaststoffarme Ernährung)
- Bewegungsmangel

Ursachen

- Störungen des Elektrolythaushaltes (z.B. Kaliummangel)
- Mangelnde Flüssigkeitszufuhr
- Pathologische Obstruktion des Darmes
  - Tumoren
  - Divertikulose
  - Verwachsungen

Ursachen

- Tumoren in Nachbarorganen (z.B. Uterustumor, Ovarialtumor)
- Schmerzbedingter Stuhlverhalt (Perianalthrombose, Rektumprolaps, Analfissur)
- Neurologische Störungen (z.B. Morbus Parkinson)
- Medikamente (z.B. Opiate)

Therapie

Die Therapie richtet sich nach der Ursache.

- Ballaststoffreiche Ernährung
- Bewegungsmangel vermeiden

Therapie

- Ausreichende Trinkmenge (1,5-2l am Tag)
- Bei Verstopfungen eher zu Hausmitteln greifen
- Bei pathologischer Obstruktion evtl. chir. Maßnahmen nötig

Noch Fragen???

ICH BRAUCHE MEHR LICHT.
SAGEN SIE MAL "AAAAHH"
www.rippenspreizer.com

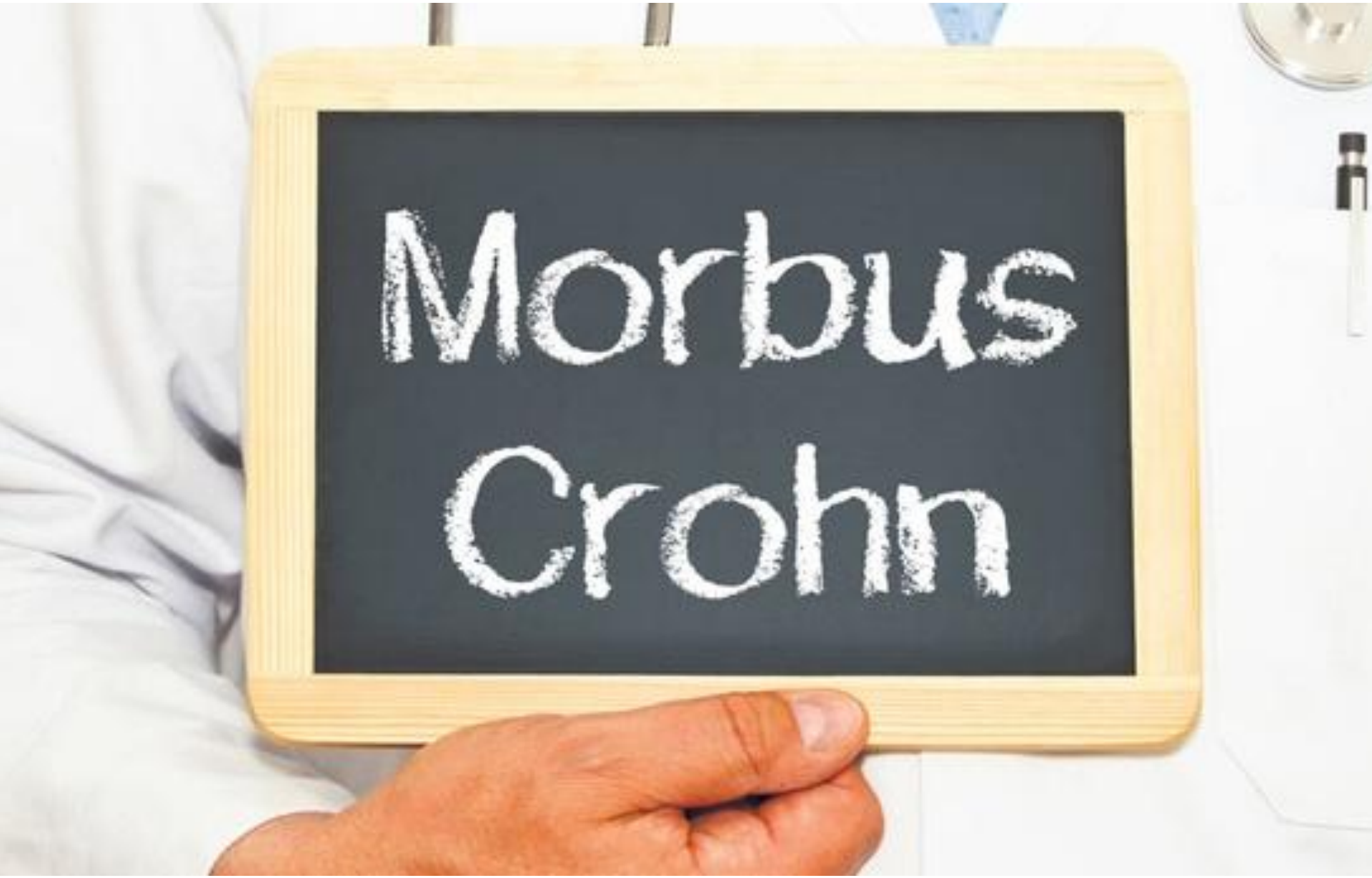
Morbus
Crohn

Definition

Der **Morbus Crohn** ist eine chronisch-entzündliche Erkrankung des Gastrointestinaltraktes, der bevorzugt Ileum und Colon befällt, seltener Ösophagus und Mund. Charakterisierend für Morbus Crohn ist der diskontinuierliche, transmurale und segmentale Befall der Darmschleimhaut

Epidemiologie

Die Zahl der Neuerkrankungen pro Jahr des Morbus Crohn liegt bei etwa 2 bis 3 auf 100.000 Einwohner

Die Prävalenz beträgt etwa 250 bis 500 auf 100.000

Die Zahl der Erkrankungen hat in den letzten Jahren deutlich zugenommen

Häufig erkranken junge Erwachsene zwischen dem 15. und 35. Lebensjahr

Ätiologie

Die Entstehung des Morbus Crohn ist bis heute noch nicht eindeutig geklärt. Verschiedene Entstehungsmechanismen werden in der Fachliteratur angenommen und untersucht.
Generell lässt sich eine familiäre Häufung beobachten, so dass eine **erbliche Disposition** wahrscheinlich ist.

Ebenfalls wird eine **autoimmunologische Ursache** diskutiert. Bei einigen Patienten lassen sich Antikörper gegen die RNA bestimmter Zellen des Colons nachweisen. Auch das gute Ansprechen von Corticoiden spricht für einen immunologischen Prozess

Ätiologie

Ernährungsgewohnheiten, **Zigarettenrauch und orale Kontrazeptiva** scheinen das Erkrankungsrisiko zu erhöhen.
Für ein infektiöses Geschehen durch einen Befall mit Rotaviren, Mykobakterien oder Pseudomonasstämmen sind bis jetzt keine ausreichenden Anhaltspunkte gefunden worden.
Auch **psychosomatische Faktoren** werden immer wieder diskutiert (Depressionen)

Pathologie

Makroskopische Veränderungen:

- Gartenschlauchphänomen: Durch Fibrosierung verursachte Segmentstenosen
- Pflastersteinphänomen Abschnitte entzündeter Schleimhaut wechseln sich mit tiefen Ulzerationen ab, wodurch ein pflastersteinartiges Aussehen entsteht.
- Entzündlicher Konglomerattumor: Verschiedene Darmabschnitte verkleben miteinander.
- Vergrößerung benachbarter Lymphknoten

Histologische Veränderungen:

- Massive Invasion der Darmwand durch Lymphozyten und Granulozyten, Hyperplasie der zugehörigen Lymphknoten in etwa 70% der Fälle.
- Bildung von Granulomen (Epitheloidzellgranulome und Mikrogranulom) und mehrkernigen Riesenzellen in etwa 40% der Fälle

Symptomatik

Der Morbus Crohn beginnt meistens mit unspeziefischen Symptomen:

- Müdigkeit
- Gewichtsverlust
- Schmerzen im re Unterbauch
- Durchfälle (meist unblutig)
- Fieber
- Übelkeit und Erbrechen

Im weiteren Verlauf:

- Analfissuren
- Fisteln
- Aphten
- Ulzerationen an der Mundschleimhaut

Symptomatik

Bei etwa 50% der betroffenen Patienten treten extraintestinale Manifestationen auf :

- Haut: Erythema nodosum, endogenes Ekzem
- Gelenke: Arthritis
- Augen: Uveitis
- Gefäße: Vaskulitis, Thrombosen, Thromboembolien
- Niere: Glomerulonephritis, Neprolithiasis
- Leber und Gallenwege: Fettleber, Leberabszess, primär-sklerosierende Cholangitis

Symptomatik

Normalerweise verschwinden die extraintestinalen Symptome, wenn der Morbus Crohn als Grunderkrankung behandelt wird

Diagnostik

Abdomensonographie:
Typisch ist die segmentale Verdickung der Darmmucosa.

Röntgenuntersuchung oder MRT mit Kontrastmittel:
Pflastersteinrelief, Fisteln, segmentale Stenosen

Ileo-Koloskopie:
- Frühstadium: Schleimhautläsionen, fleckige Rötungen.
- Während eines aktiven Schubs: Ulzerationen, Pflastersteinrelief, Fissuren, Fisteln.
- Spätstadium: Stenosen.

Biopsie:
siehe Pathologie

Labor:
Entzündungsparameter sind erhöht (BSG und CRP), Anämie (verursacht durch Blutverlust oder Vitamin B12 Mangel / Perniziöse Anämie), Leukozytose, Antikörper gegen Saccharomyces cerevisiae (ASCA).

Fisteln

Rektum-Fistel

Anal-Fistel

Fisteln

Coecum-Fistel

Sigma-Fistel

Crohn Ulkus

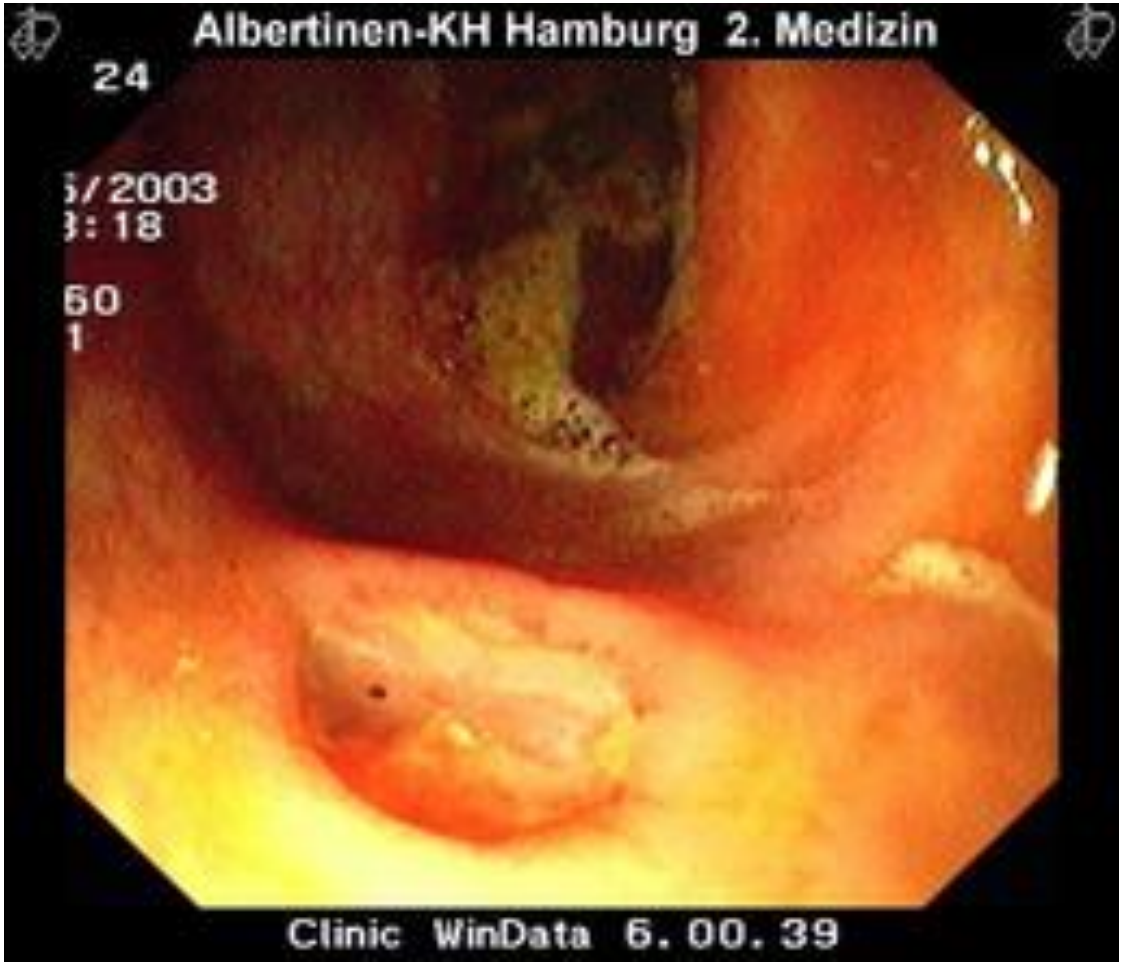

Morbus Crohn im Schub

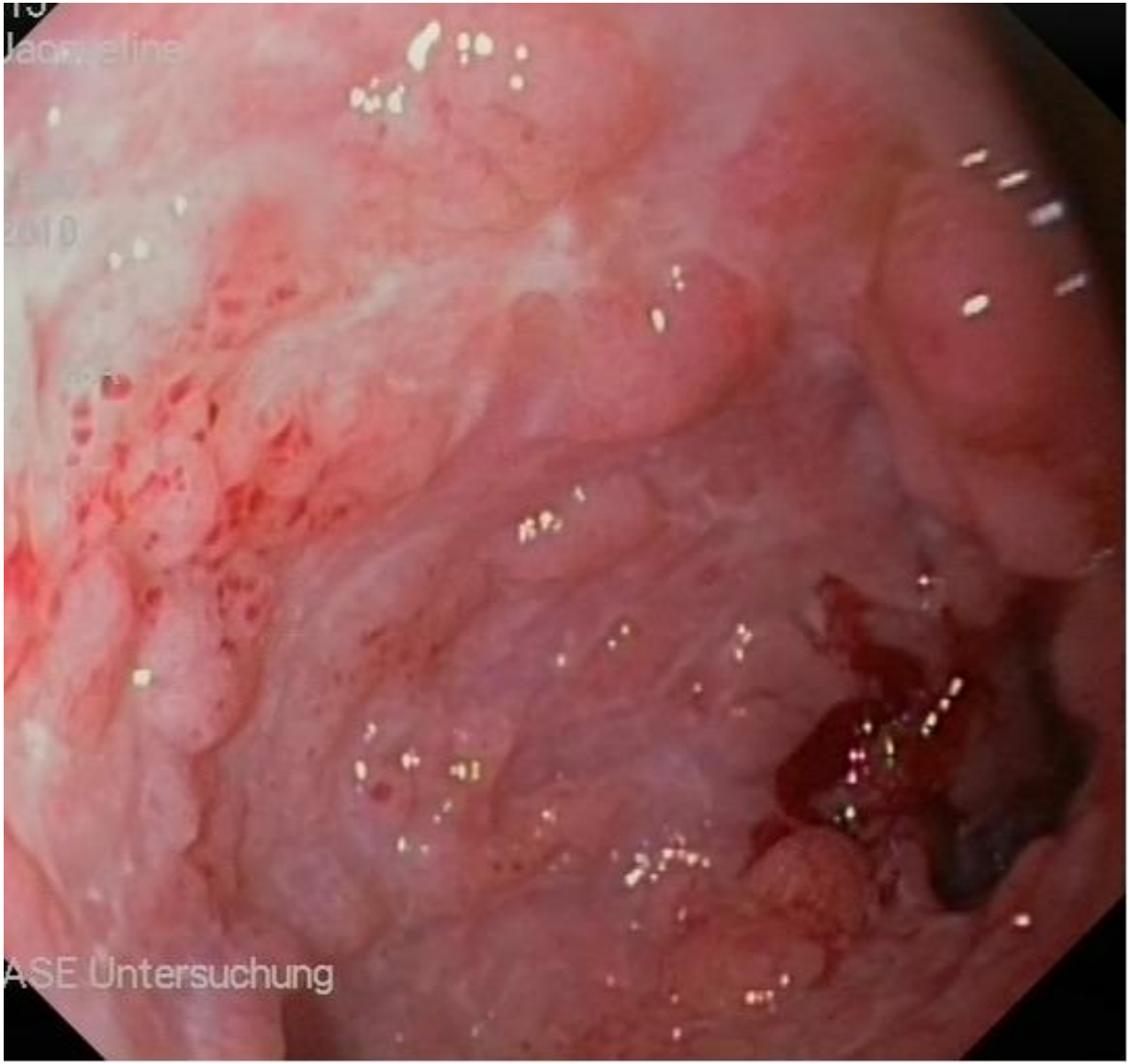

Morbus Crohn im Schub

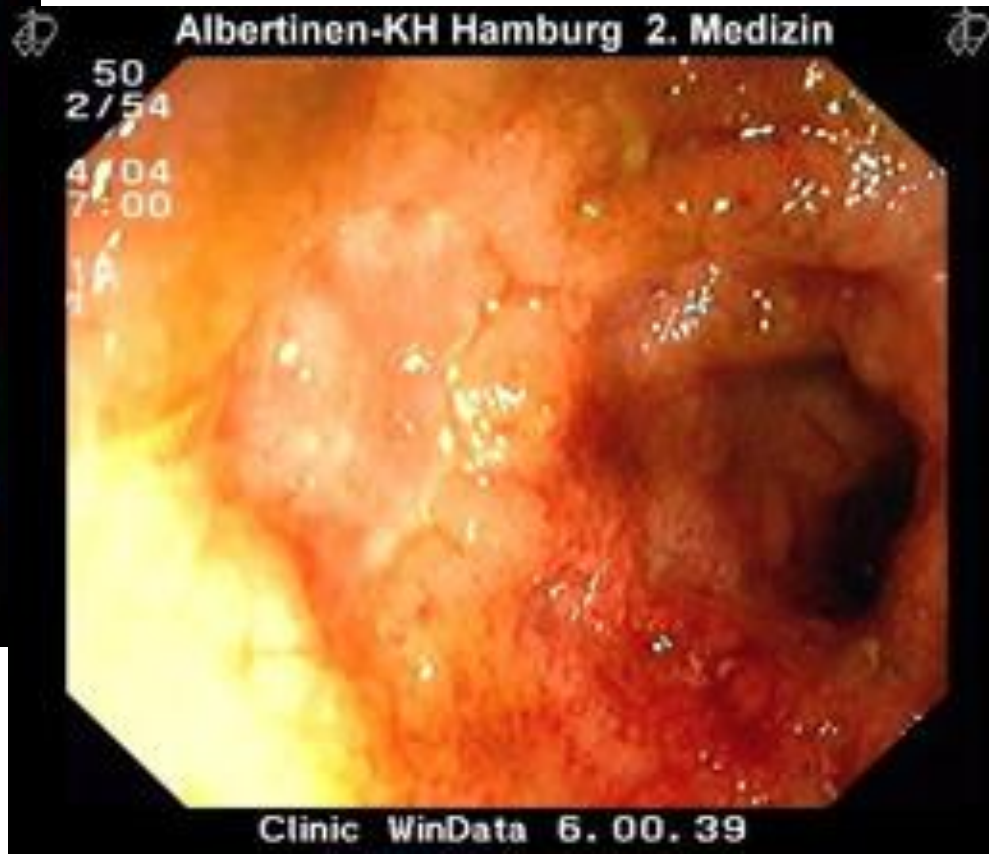

Morbus Crohn in Remission

Röntgen

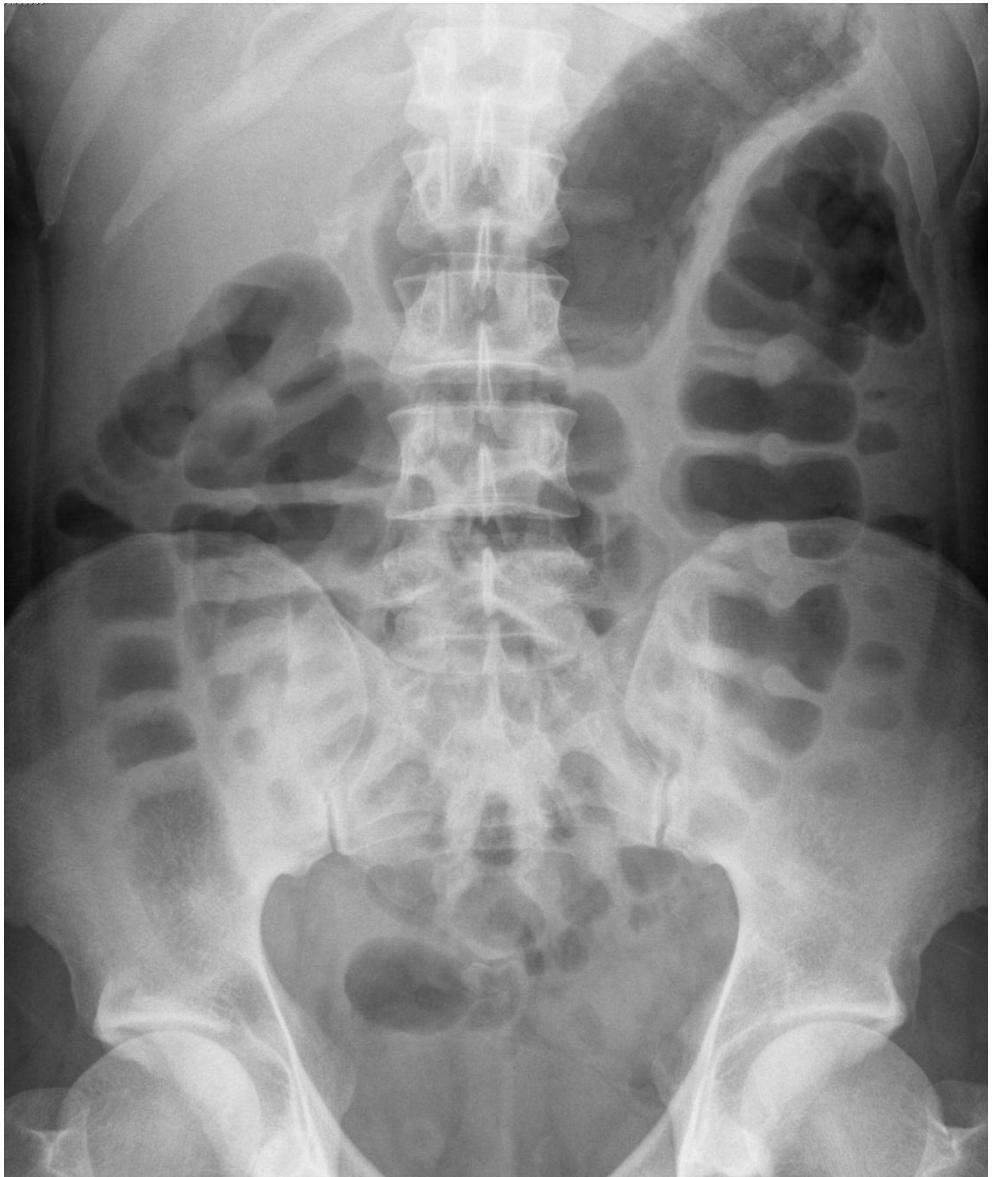

Röntgen

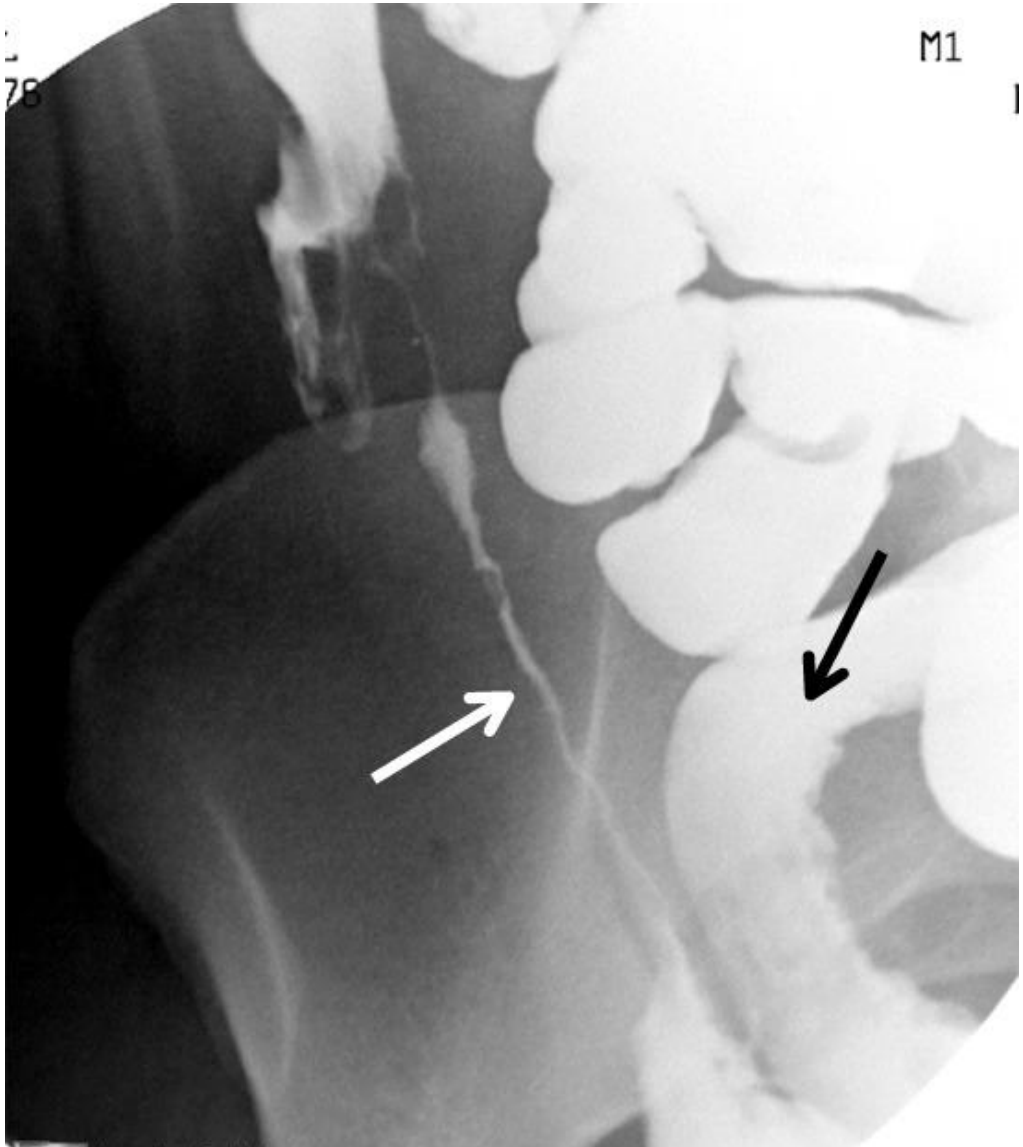

Diagnostik

Um den Morbus Crohn in aktive und chronische Stadien einzuteilen, benutzt man den sogenannte ***C**rohn's **D**isease **A**civity **I**ndex (CDAI)* nach *Best*, bei dem für bestimmte Kriterien Punkte vergeben werden. Bei einem CDAI >150 handelt es sich um einen akuten behandlungsbedürftigen Schub

Komplikationen

Durch die chronischen oder intermittierenden Entzündungen in Abschnitten des Magen-Darm-Traktes kann es zu einer Reihe von Komplikationen kommen

Komplikationen

Mechanischer Ileus:
Die Häufigkeit eines Ileus wird mit etwa 20% bis 30% aller Patienten angegeben.

Fisteln:
Fisteln treten im chronischen Verlauf recht häufig auf, und können verschiedene Räume verbinden: kutan, enteroenteritisch, enterovesikal, enterovaginal, peranal, rektal. Seltener hingegen sind Fisteln in die freie Bauchhöhle hinein, da die Umgebung des Darms meist stark verwachsen ist.

Komplikationen

Toxisches Megacolon:
Dieses vor allem bei Colitis ulcerosa auftretende Symptom wird gelegentlich auch beim Morbus Crohn beschrieben.

Abszesse:
intra- und retroperitoneale Abszesse treten auf.

Intestinale Blutungen

Karzinome:
Vor allem für Dünndarmkarzinome besteht eine erhöhte Disposition

Toxisches Megacolon

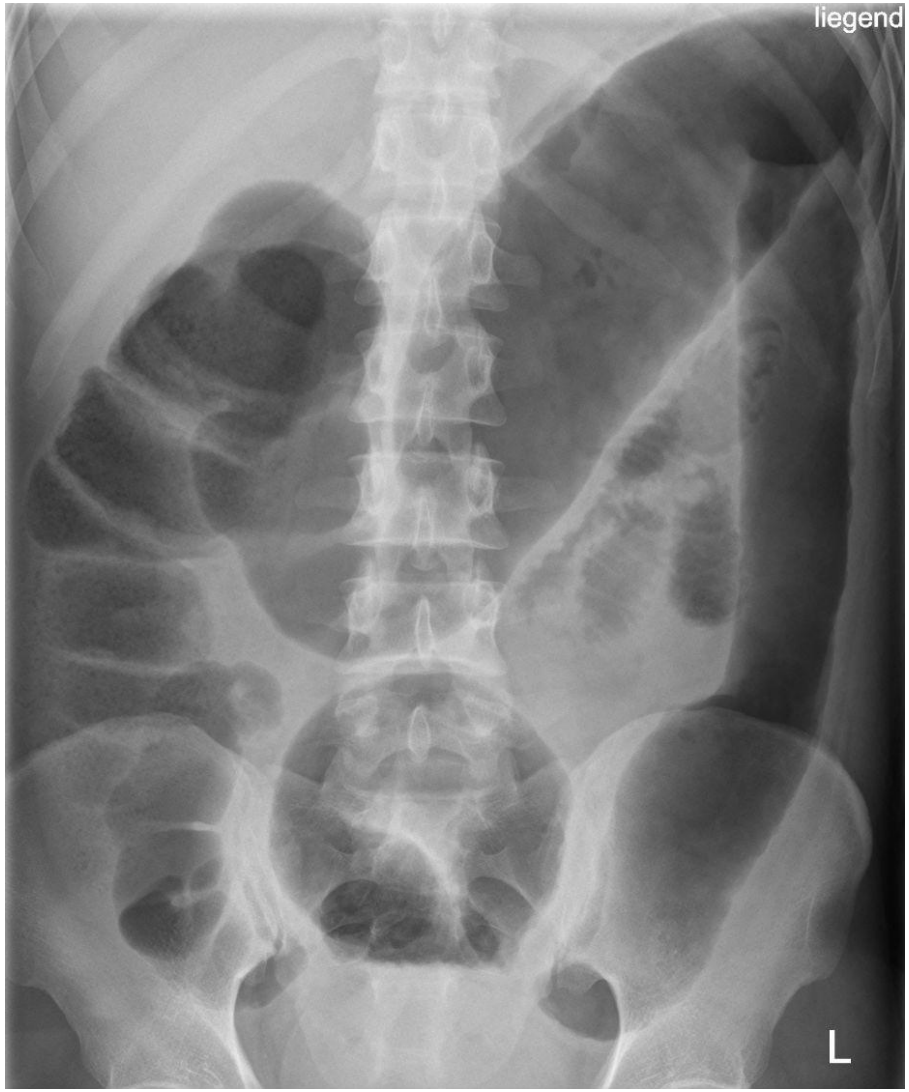

Toxisches Megacolon

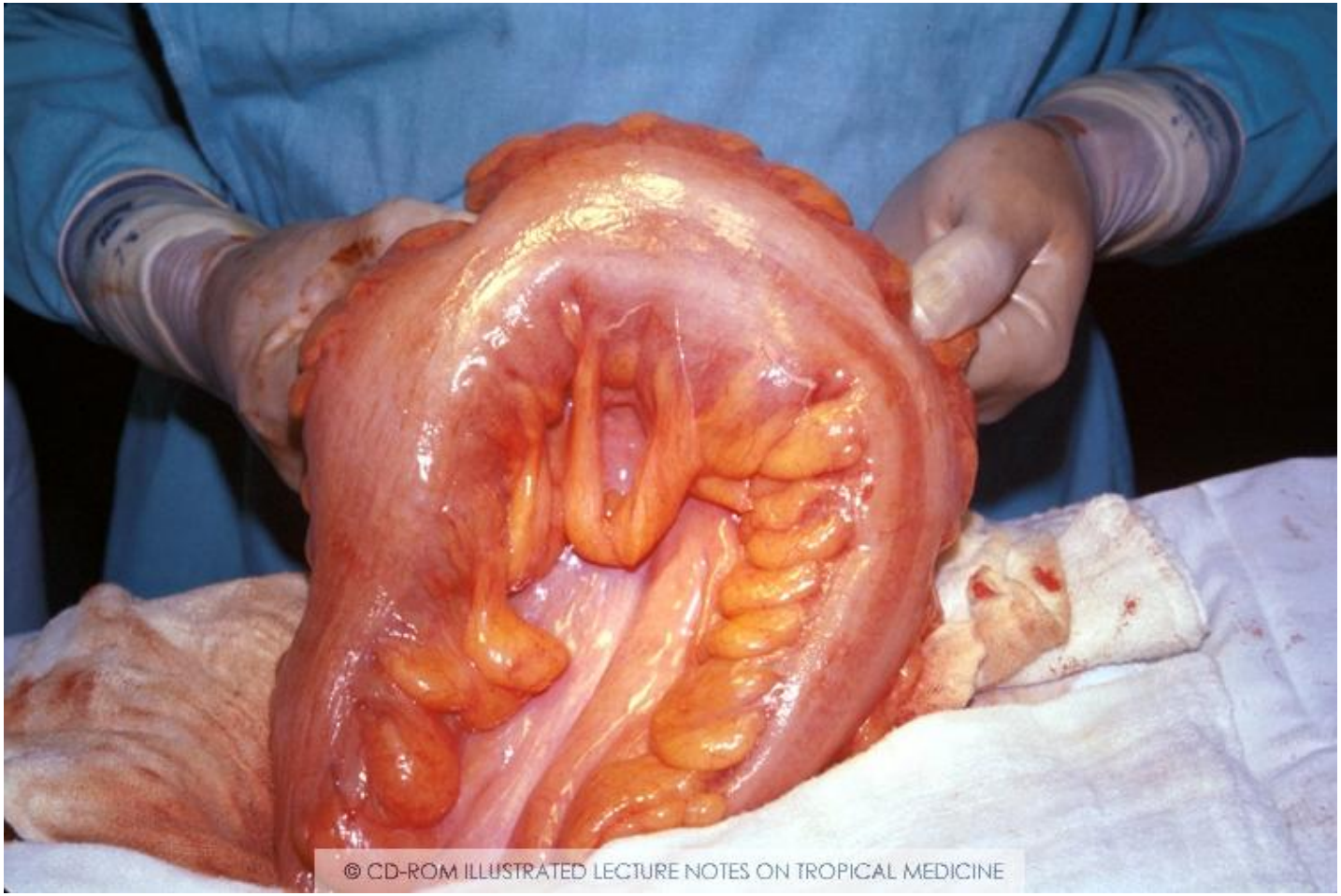

Toxisches Megacolon

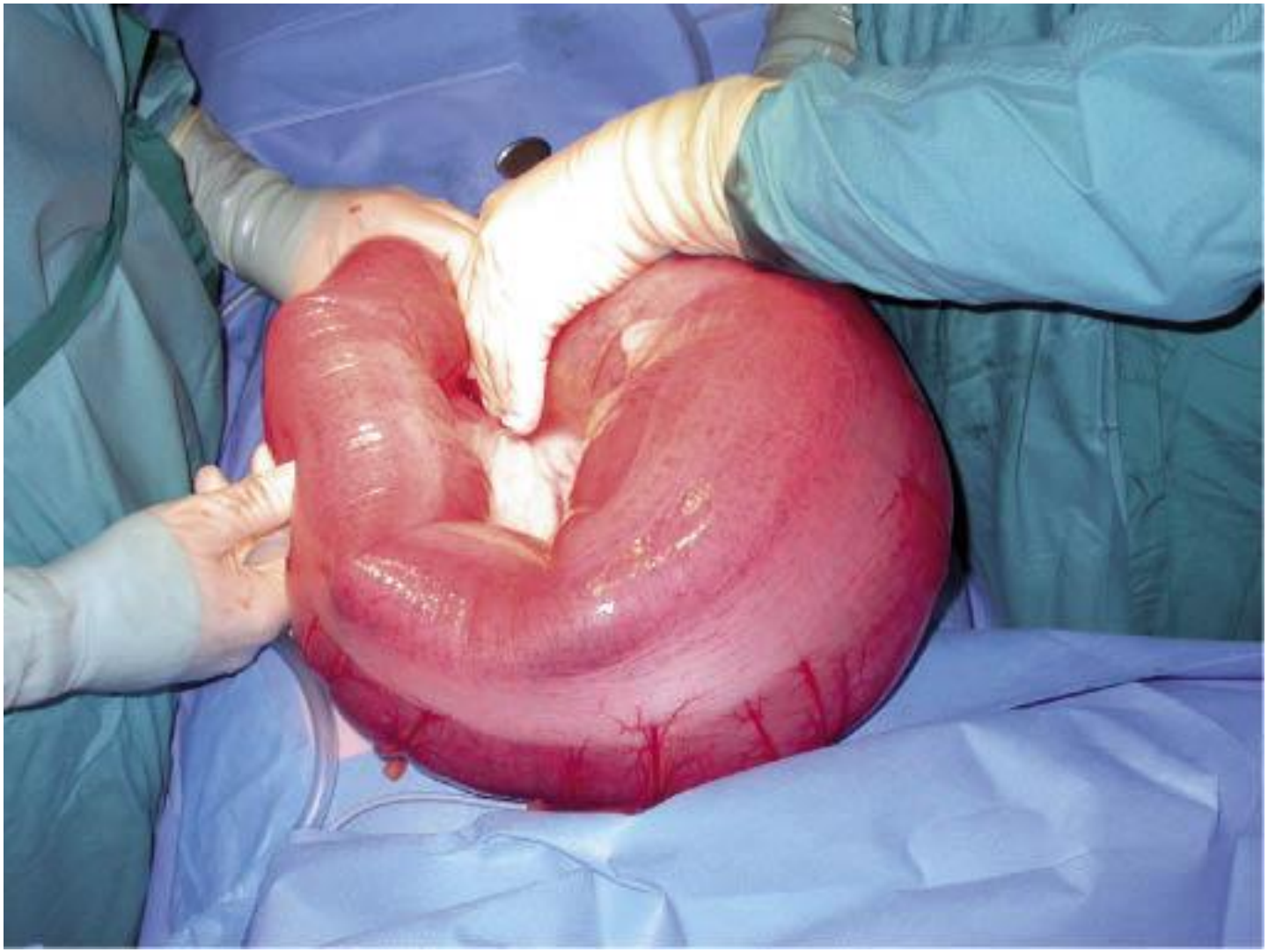

Therapie

Ziel der Therapie ist in erster Linie die Linderung der Symptome und die Verringerung der Anzahl akuter Schübe. Dabei unterscheidet sich die Behandlung eines akuten Anfalls (Schubtherapie) grundsätzlich von einer Langzeittherapie

Therapie

In der **Schubtherapie** unterscheidet man zwischen leicht- bis mittelgradigen Schüben und mittelgradigen bis schweren Schüben. Außerdem spielt die Lokalisation der Erkrankung für die Therapieentscheidung eine wichtige Rolle.

Therapie

Eine Diät, eventuell mit parenteraler Ernährung oder voll resorbierbarer, ballaststoffarmer Flüssignahrung, kann Symptome während eines schweren Schubs lindern

Glukokortikoide sind die wichtigsten Medikamente bei der Behandlung des Morbus Crohn. Sie führen selbst in schwersten Fällen noch bei der Hälfte aller Patienten zu einer Remission. Bei einem leichten bis mittelgradigen Schub verbessern sich die Beschwerden bei rund 90 Prozent aller Patienten. Bei einem Befall des Mastdarms kann auch Cortison als Klysma eingesetzt werden (weniger Nebenwirkungen).

Therapie

Metronidazol und Ciprofloxacin können vor allem zur Behandlung von Fisteln eingesetzt werden

Eine chirurgische Therapie mit Resektion betroffener Darmabschnitte führt zu keiner definitiven Heilung, ist aber bei schwereren Fällen unter Umständen unerlässlich, um schwere Komplikationen wie Stenosen, Fisteln, Abszesse oder Perforationen zu vermeiden oder zu behandeln

Ist der Schub dennoch nicht zu durchbrechen, kommen Zytostatika wie Azathioprin und Methotrexat zum Einsatz. Ziel der akuten Therapie ist die Remission

Remissionserhaltung

In der Langzeittherapie gilt es, eine bereits erreichte Remission oder Besserung zu erhalten.

Erstrebenswert ist eine Langzeittherapie mit dem antiphlogistisch wirkenden Mesalazin (5-ASA), welche jedoch nicht immer zur Rezidivfreiheit führt.

Remissionserhaltung

Immunsuppressiva:
Zur Immunsuppression werden Glukokortikoide (z.B. Prednison) in möglichst niedriger Erhaltungsdosis verwendet. Alternativen sind Immunsuppressiva wie Azathioprin oder Methotrexat.

TNF-α-Blockern:
Vor allem bei jüngeren, steroidsensiblen Crohn-Patienten kommt eine Therapie mit TNF-α-Blockern in Betracht. Dabei handelt es sich um monoklonale Antikörper wie Infliximab, Adalimumab, Certolizumab oder Natalizumab. Ein Nachteil der Therapie mit TNF-α-Blockern ist, dass durch ihre Anwendung eine ruhende Tuberkulose reaktiviert werden.

Remissionserhaltung

Begleitend zur medikamentösen Therapie sollte die Ernährung angepasst werden. Mögliche Defizite sollten mit entsprechenden Vitaminpräperaten oder ähnlichem ausgeglichen werden.

Prognose

Beim Morbus Crohn handelt es sich um eine chronische Erkrankung mit hoher Rezidivrate. Komplikationen machen in etwa 90 % aller Fälle eine operative Therapie erforderlich, die aber zu keiner definitiven Heilung führt, sondern nur die Komplikationen behebt. Unter adäquater Therapie ist die Lebenserwartung der Betroffenen kaum eingeschränkt

Noch Fragen???

Colitis Ulcerosa

Definition

Die Colitis ulcerosa ist eine schubweise verlaufende chronisch-entzündliche Darmerkrankung, die sich im Colon kontinuierlich von anal nach oral ausbreitet und dabei zu Ulzerationen der oberen Schleimhautschichten führt

Epidemiologie

Die Inzidenz der Colitis ulcerosa beträgt in Deutschland etwa 4-10/100.000/Jahr. Die Prävalenz beträgt 40-80/100.000 Einwohner. Der Altersgipfel für die Erkrankung an Colitis ulcerosa liegt zwischen dem 2. und 4. Lebensjahrzehnt

Ätiologie

Die Ätiologie der Colitis ulcerosa ist nicht vollständig aufgeklärt. Diskutiert werden:

- Autoimmune Pathogenese
- Genetischer Disposition
- Die Ernährung
- Psychosomatische Ursachen und
- Infektiöse Prozesse

Pathogenese

Pathologische Untersuchungen erlauben eine grobe Bestimmung der pathogenetischen Abläufe im Rahmen der Colitis ulcerosa. Diese läuft in drei Schritten ab:

Aktivierung von T-Lymphozyten (TH2) der Darmwand durch unbekannte Faktoren

↓

Bildung von Entzündungsmediatoren

↓

lokale Gewebeschädigung mit Ulzerationen

Pathogenese

Die Colitis ulcerosa kann pathologisch in ein frisches und in ein chronisch-fortgeschrittenes Stadium eingeteilt werden

Pathogenese

Frisches Stadium

Makroskopie:

Entzündlich gerötete Schleimhaut, Kontaktblutungen, keine Ulzerationen, keine Fibrinbeläge

Histologie:

Begrenzung auf Mukosa und Submukosa, entzündliche Infiltration, Granulozytenanhäufung in den Krypten (Kryptenabzess), Rarifizierung der Becherzellen.

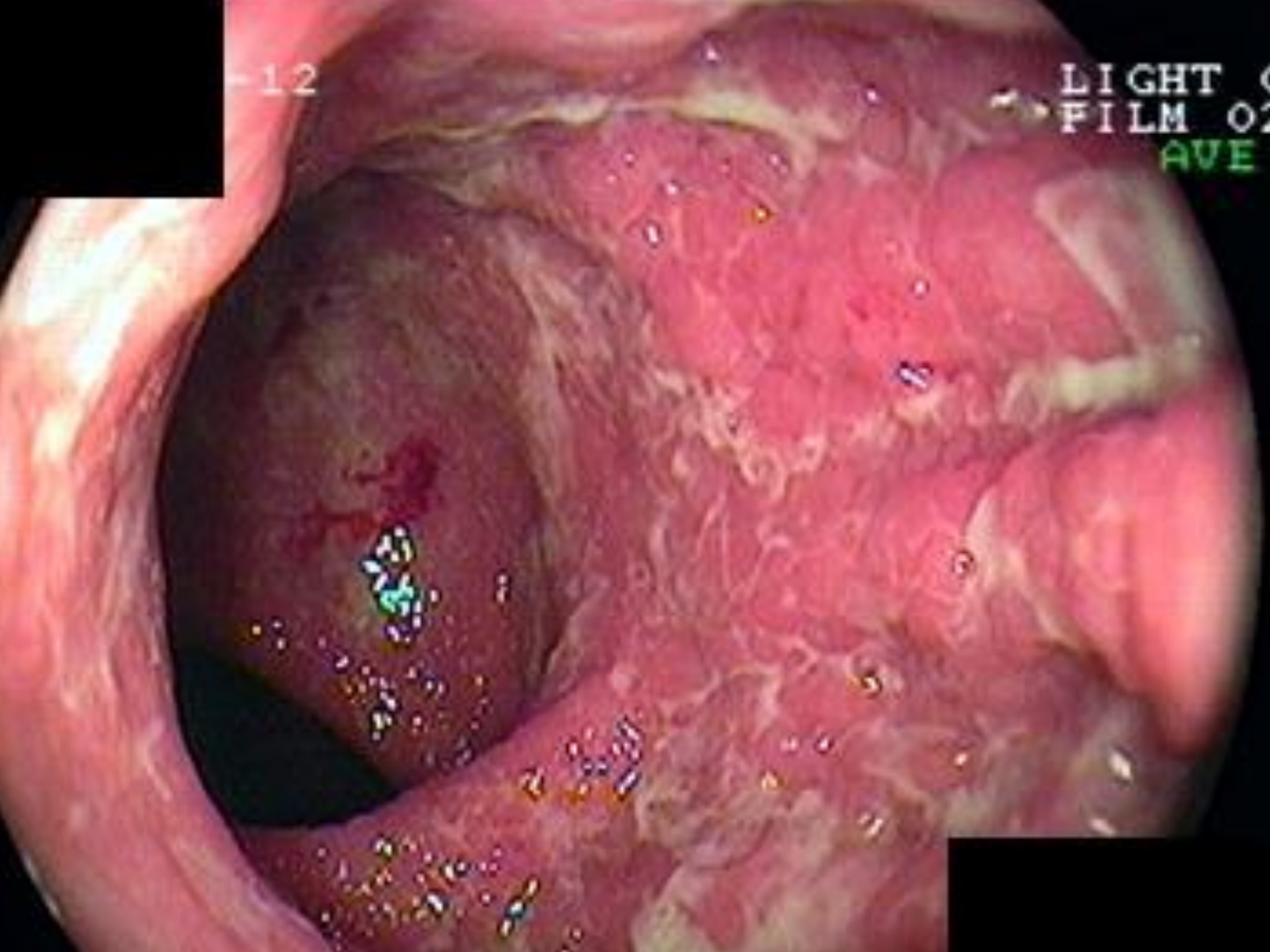
-12
LIGHT
FILM 02
AVE

Pathogenese

Chronisch-fortgeschrittenes Stadium

Makroskopie:

Ulzerationen, Schleimhautzerstörung, stehengebliebene Schleimhautareale imponieren als Pseudopolypen

Histologie:

Atrophie der Schleimhaut, Lymphozyten- und Histiozyteninfiltration, Krypten- und Becherzellverlust. Später Epitheldysplasien als Vorläufer einer malignen Entartung.

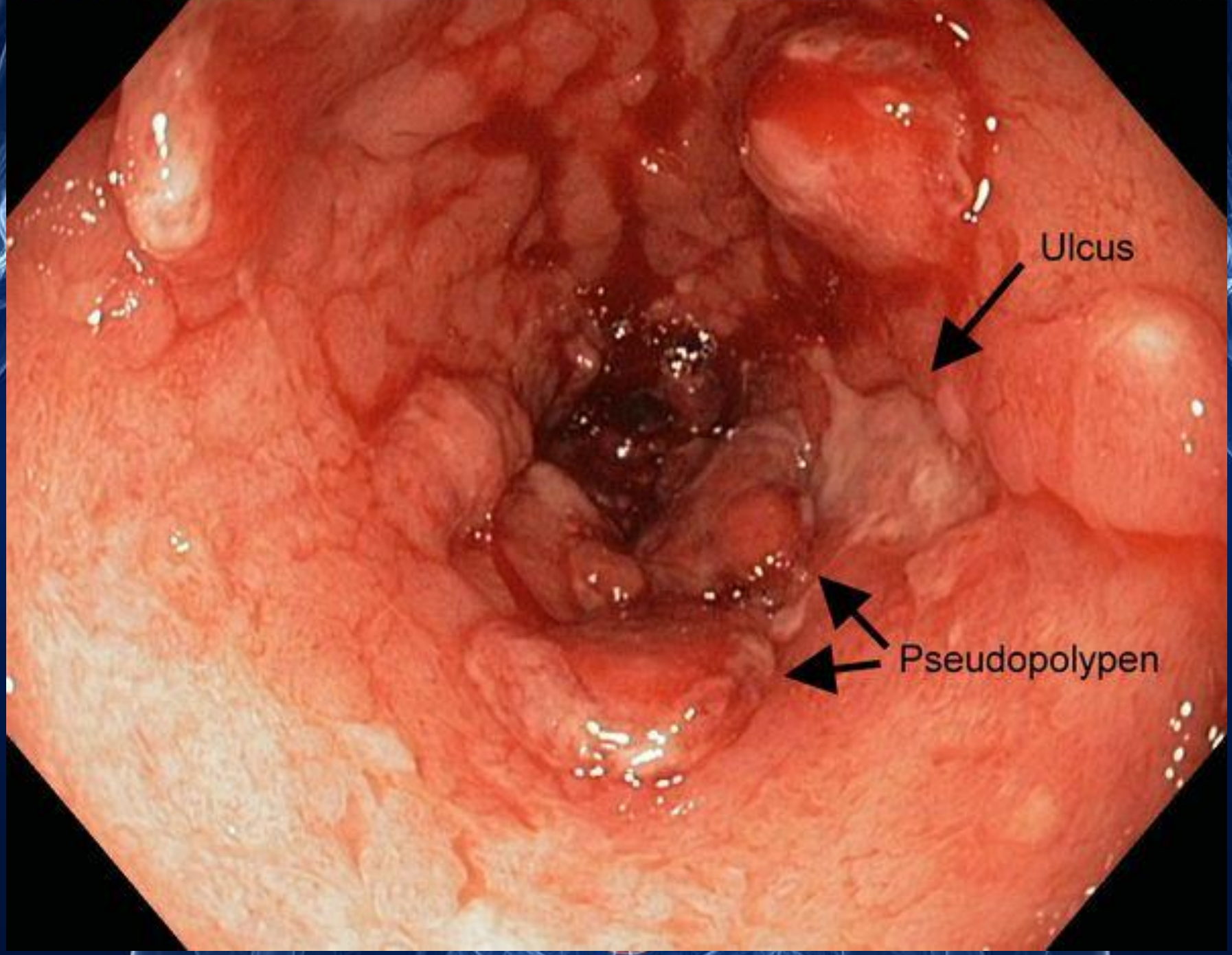
Ulcus
Pseudopolypen

Symptomatik

Das Leitsymptom der Colitis ulcerosa sind blutig-schleimige Durchfälle, oft mit Tenesmen. Je nach Schweregrad der Erkrankung sind Fieber und erhöhte Enzündungsparameter festzustellen. Manchmal geht eine Colitis ulcerosa mit kolikartigen Bauchschmerzen einher.

Symptomatik

Leichter Schub

- bis zu 5 blutig-schleimige Stuhlentleerungen/Tag
- kein Fieber
- kein herabgesetzter Allgemeinzustand (AZ)

Mittelschwerer Schub

- bis zu 8 blutig-schleimige Stuhlentleerungen/Tag
- Tenesmen
- leichtes Fieber

Schwerer Schub

- über 8 blutig-schleimige Stuhlentleerungen/Tag
- hohes Fieber (>38°C)
- Tachykardie
- Druckschmerzhaftes Abdomen
- Schlechter AZ

Symptomatik

Extraintestinale Manifestationen wie beim Morbus Crohn (s. Morbus Crohn)

Symptomatik

Verlaufsformen

- Chronisch-rezidivierender Verlauf
- Chronisch-kontinuierlicher Verlauf
- Akuter fulminanter Verlauf

Symptomatik

Chronisch-rezidivierender Verlauf:
(80-85%) Exazerbationen durch physische und psychische Stresssituationen im Wechsel mit kompletter Remission
5-10% der Patienten bleiben nach einem einzigen Schub jahrelang beschwerdefrei

Chronisch-kontinuierlicher Verlauf: (10%) Beschwerden nehmen an Intensität zu oder ab, aber es kommt nicht zur Remission

Akuter fulminanter Verlauf:
(5%) plötzlicher Krankheitsbeginn mit wässrigen Durchfällen, Tenesmen, hohem Fieber, Schocksymptomatik

Diagnose

- Anamnese und Klinik
- Stuhl auf pathogene Keime untersuchen (Differenzialdiagnose)
- Labor: erhöhte Entzündungsparameter (Leucozyten, CRP)
- Endoskopische Untersuchung des Kolons (Koloskopie), mit Entnahme von PE´s)
- Röntgen/CT mit Kontrastmittel
- Sonographie

Diagnose

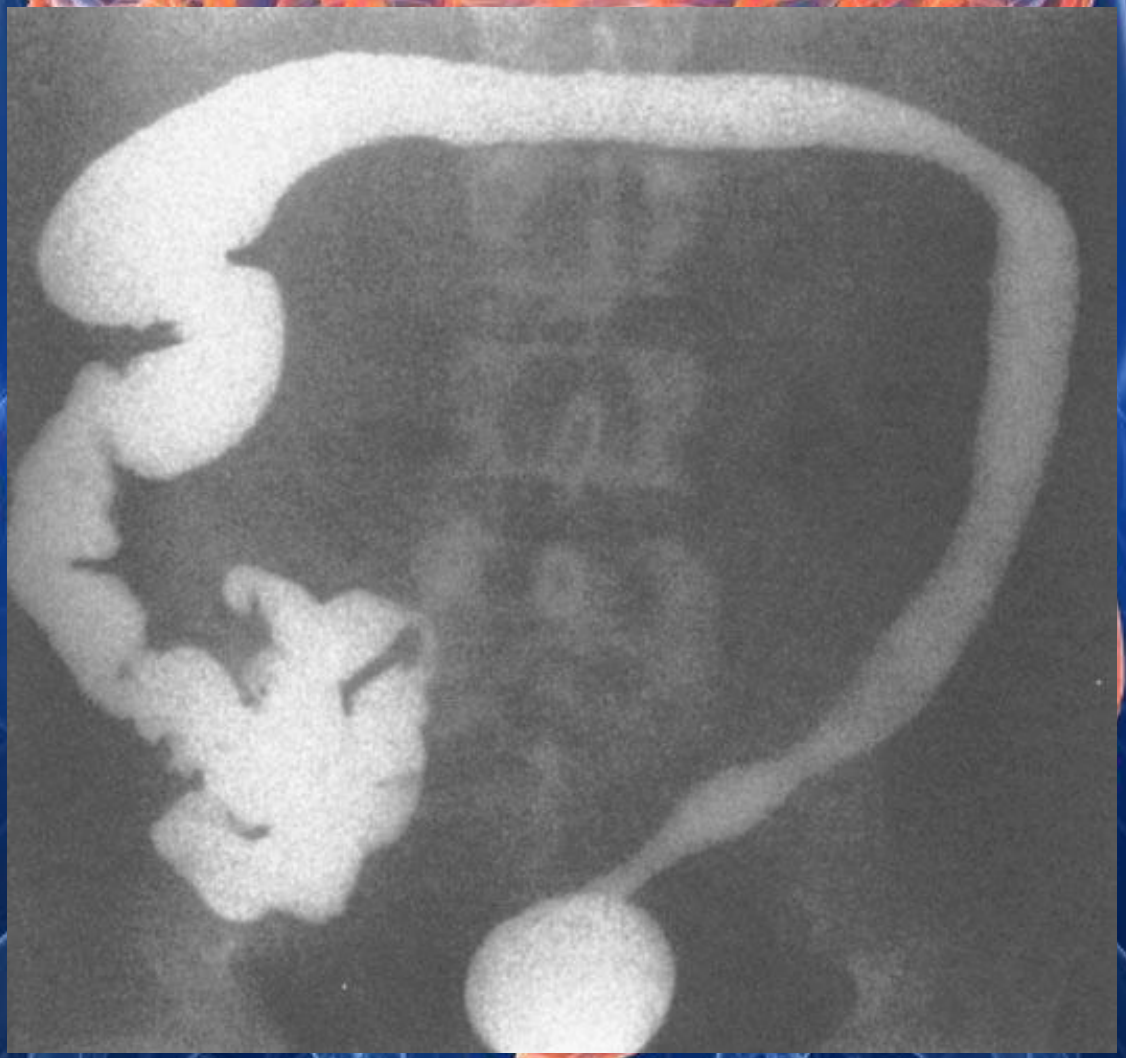

Diagnose

Diagnose

albertinen
Innere Medizin / Albertinen-KH Hamburg

albertinen
Innere Medizin / Albertinen-KH Hamburg

Diagnose

Diagnose

Innere Medizin / Albertinen-KH Hamburg

albertinen
Innere Medizin / Albertinen-KH H

Diagnose

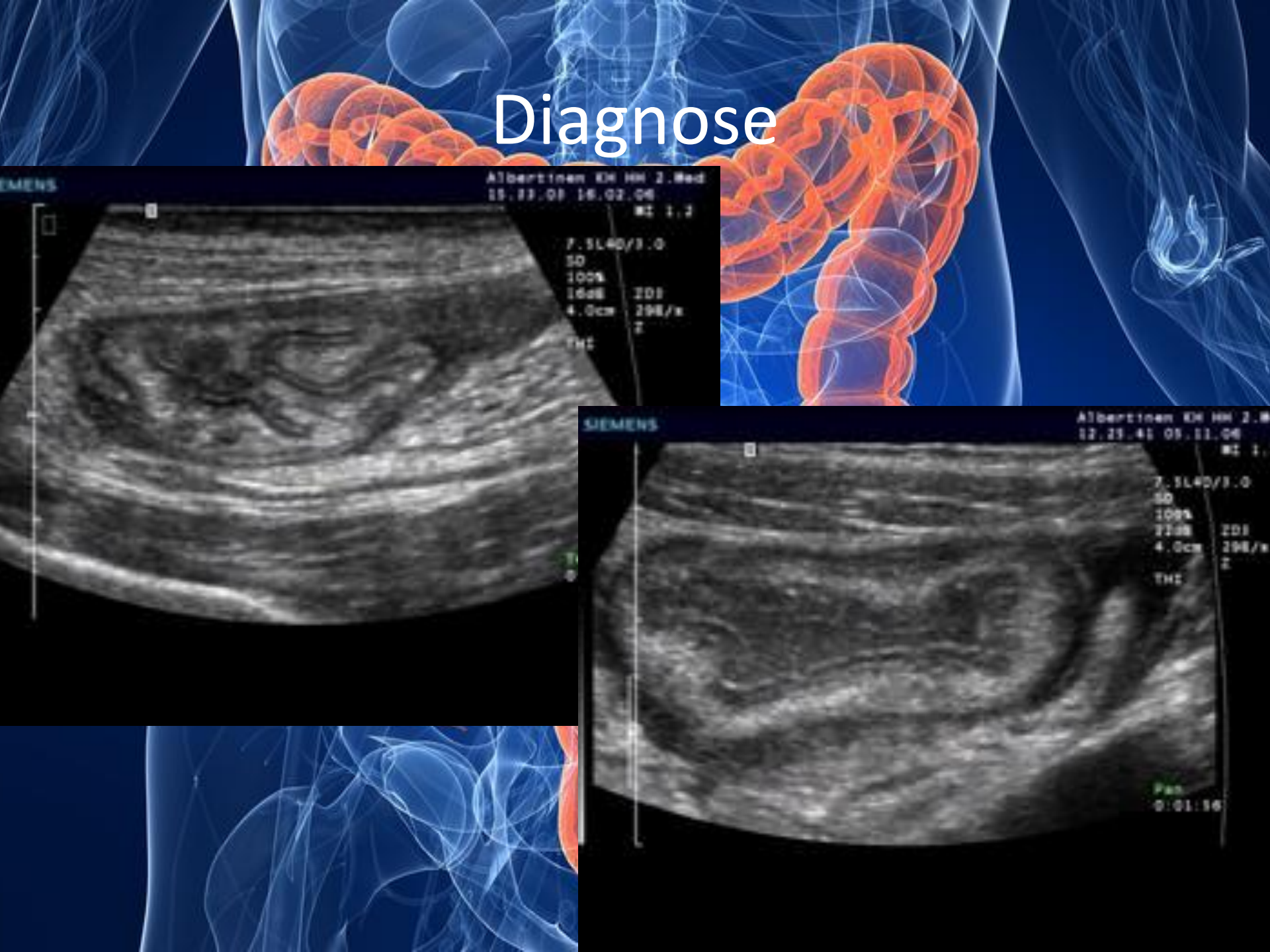

Diagnose

Therapie

Die medikamentöse Therapie richtet sich nach der Schwere des Schubs

Leichter Schub:

- Langzeittherapie mit dem antiphlogistisch wirkenden Mesalazin (5-ASA)
- Bei Befall des Enddarms können auch Klysmen verwendet werden

Therapie

Mittelschwerer Schub

- Erhöhte Dosis vom Mesalazin
- Prednisolon in geringer Dosis (50-60mg am Tag)
- Ernährung anpassen
- ggf. Flüssigkeitsausgleich

Schwerer Schub

- Prednisolon-Dosis erhöhen
- Nahrungskarenz
- Parenterale Ernährung via ZVK
- Intravenöse Zufuhr von Elektrolyten, Fette, Eiweiß, Vitamine Spurenelemente etc.
- Bei septischen Geschehen Antibiotika-Gabe
- Cyclosporin (Immunsuppressiva)

Therapie

Wenn die intensivmedizinischen Maßnahmen nicht greifen und eine Sepsis mit Multiorganversagen droht, ist eine chirurgische Therapie unumgänglich. Die Colitis ulcerosa ist durch Kolektomie heilbar!

Remissionserhaltung:

- Mesalazin (5-ASA) in geringer Dosis

Therapie

- Ausschließlicher Rektumbefall:
  keine Einschränkung der Lebenserwartung

- Pankolitis:
  5-Jahres-Überlebensrate >80%

- Das Sterblichkeitsrisiko ist insgesamt um den Faktor 1,7 höher als bei Gesunden

- Ein Kolonkarzinom tritt nur bei totalem oder subtotalem Befall auf, das Risiko liegt etwa bei 6%.

Noch Fagen ????

Kolonkarzinom

Definition

Als Kolonkarzinom bezeichnet man die bösartige Neubildung von Zellen (Karzinom) im Dickdarm. In den meisten Fällen handelt es sich um Drüsenzellen (Adenokarzinom). Unter dem übergeordneten Begriff der kolorektalen Karzinome werden die Malignome des Colons und des Rektums zusammengefasst

Tumorarten

Adenokarzinom
(80-90%)

Muzinöse
Adenokarzinome
(5-15%)

Siegelringkarzinom
(1-5%)

Lokalisation

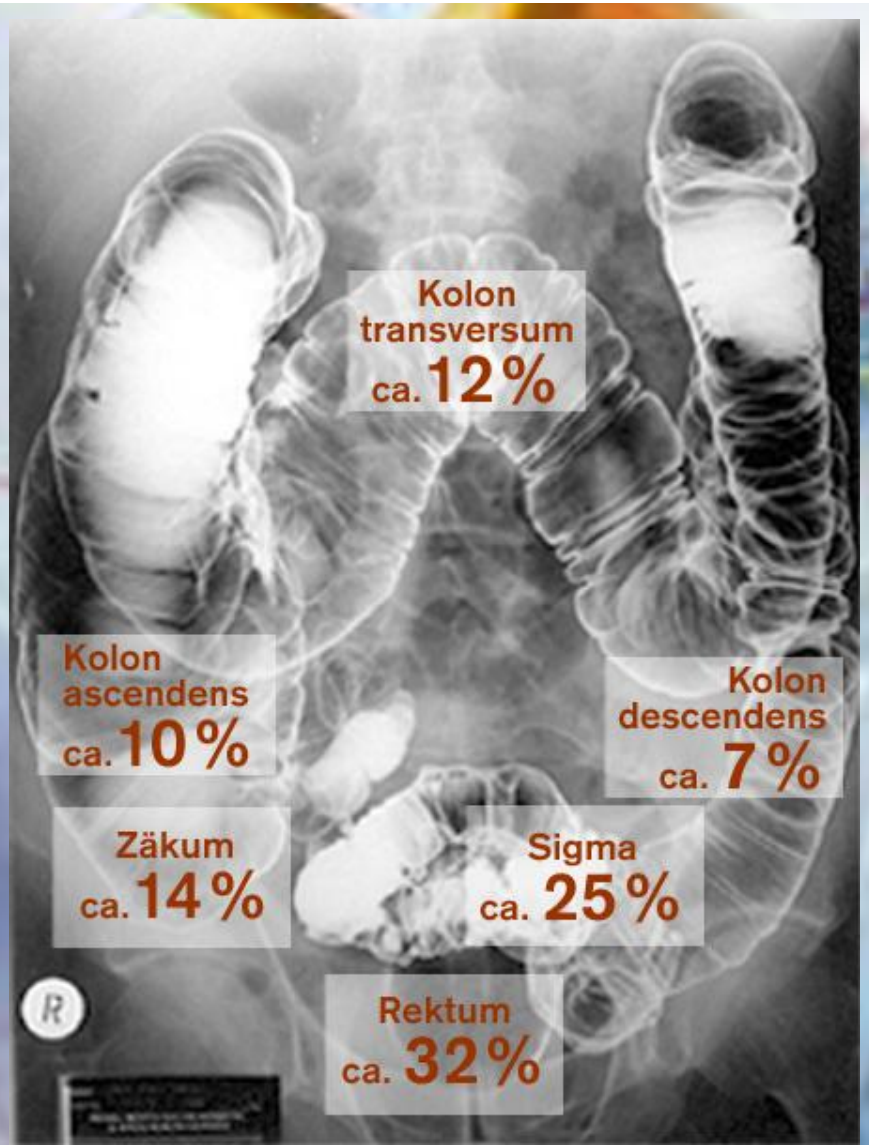

Risikofaktoren

- Nikotin
- Ernährungsgewohnheiten (ballaststoffarm, hoher Konsum von tierischen Fetten, tgl. Verzehr von roten Fleisch)
- Übergewicht und Bewegungsmangel
- Familiäre Disposition

Risikofaktoren

- Sonnenmangel (Vit.-D)
- Dickdarmpolypen
- Morbus Crohn
- Colitis Ulzerosa

Pathogenese

Meistens entwickelt sich ein Kolonkarzinom aus gutartigen Dickdarmadenome (Polypen). Ob ein solcher Polyp entartet hängt von verschiedenen Faktoren ab:

Grad der Zellmissbildung (Dysplasie)

Je kleiner das Adenom , desto geringer ist die Wahrscheinlichkeit der Entartung (unter 1cm)

Histologischer Typ:
- Tubuläre Adenome
- Tubulovillöse Adenome
- Villöse Adenome (höchstes Entartungsrisiko)

Pathogenese

In sehr wenigen Fällen kommt es aufgrund einer erblichen Erkrankung zu einem Tumorleiden. Im Falle des kolorektalen Karzinoms wäre die familiäre adenomatöse Polyposis zu nennen.

Symptome

- Gewichtsverlust
- Reduzierter Allgemeinzustand
- Evtl. subfebrile Temperaturen
- Obstipation
- Paradoxe Durchfälle
- Blutbeimengungen/-auflagen im Stuhlgang
- Ileus/Subileus
- Peranale Blutungen

Symptome

- Schmerzen im Abdomen je nach Lokalisation
- Tumor lässt sich evtl ertasten
- Blutbild : Eisenmangel, evtl Hb erniedrigt
- In extremen Fällen Zeichen eines akutes Abdomen, Schocksymptomatik

Diagnostik

- Anamnsese
- Digitale Untersuchung
- Vollständige Koloskopie mit Biopsie
- Abdomen Sonographie

- CT/MRT (Metastasen?)
- Röntgen Thorax (Metastasen?)
- Labor: Tumormarker

albertinen
Innere Medizin / Albertinen-KH Hamburg

Albertinen-KH Hamburg 2. Medizin
63
Clinic WinData 6. 00. 39

Albertinen-KH Hamburg 2. Medizin
56
/04/2005
:43:33
V-51
F-1
R
Clinic WinData 6.04.1113

albertinen
Albertinen-Krankenhaus
Hamburg
www.endoskopiebilder.de
:003
:9

albertinen
Innere Medizin / Albertinen-KH Hamburg

albertinen
Albertinen-Krankenhaus
Hamburg
www.endoskopiebilder.de

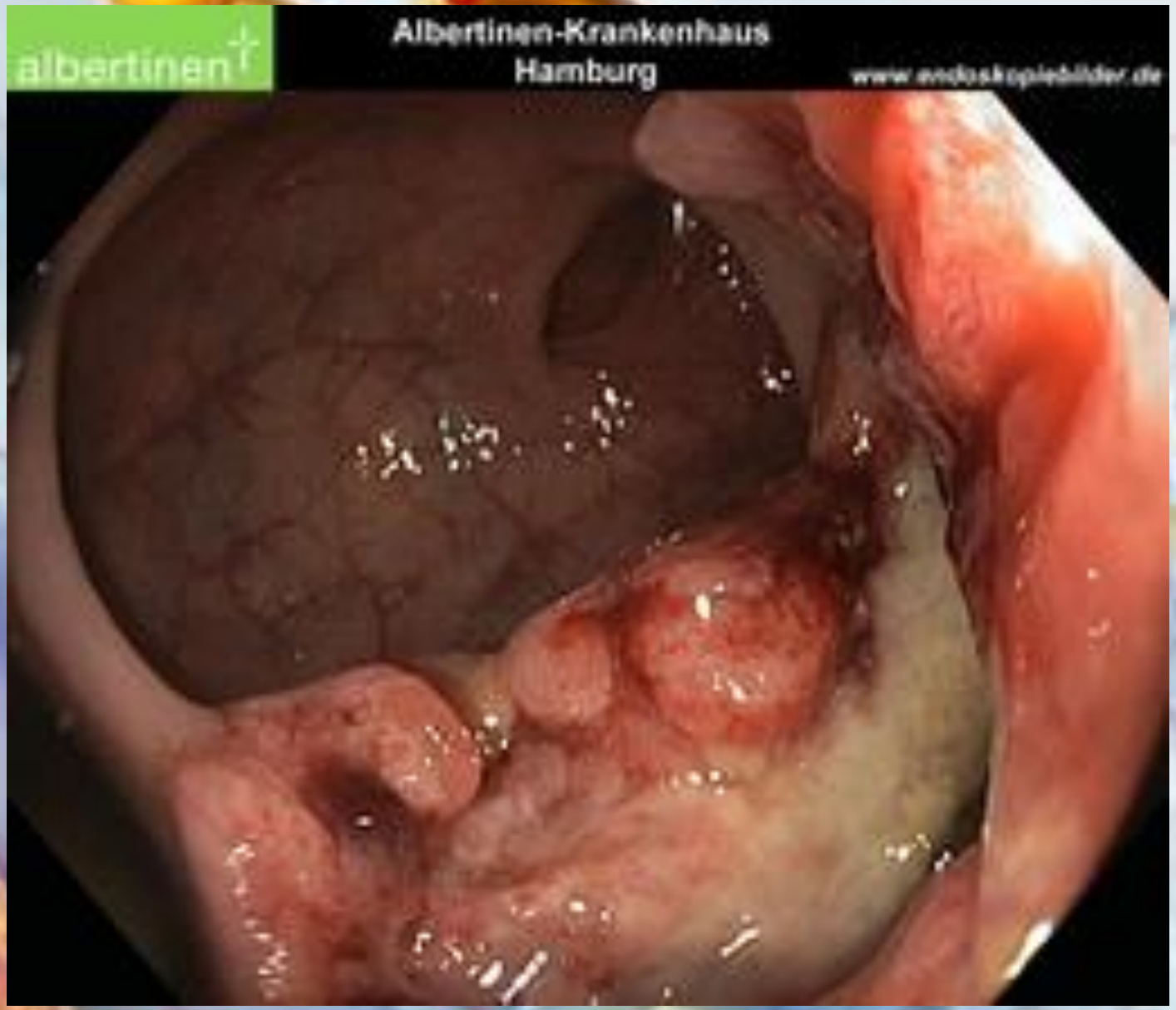
albertinen
Albertinen-Krankenhaus
Hamburg
www.endoskopiebilder.de

Metastasen

Das Kolonkarzinom metastasiert hämatogen über die Vena portea in die Leber, Lunge und das Gehirn. Das Rektumkarzinom metastasiert primär über die Vena cava inferior in die Lunge

TNM-Klassifikation

Aufgrund der unterschiedlichen Stadien und des Allgemeinzustandes ergibt sich die unterschiedlich Prognose der Tumore.

- T - Größe und Ausbreitung des Primärtumors
- T1 - Tumor nur in Submukosa
- T2 - bis Muscularis propria
- T3 - bis Subserosa
- T4 - Befall von Peritoneum, Invasion benachbarter Organe

- N - Befall von Lymphknotenstationen
- N0 - keine Lymphknotenmetastasen
- N1 - 1-3 regionäre Lymphknoten befallen
- N2 - mehr als 4 befallene Lymphknoten

- M - Metastasenbildung
- M0 - keine Fernmestastasen
- M1 - Fernmestastasen

Therapie

Je nach Stadium, beinhaltet die Therapie initial eine primäre lokale chirurgische Sanierung, die adjuvante oder neoadjuvante Chemotherapie, sowie radioonkologische Verfahren. Auch den palliativen Maßnahmen kommt große Bedeutung zu

Prophylaxe

- Rechtzeitig erkannt, ist ein Kolonkarzinom durch Exzision heilbar.
- Als Vorsorgeuntersuchung wird ab dem 50. Lebensjahr - bei familiärer Belastung auch früher - eine Koloskopie empfohlen.
- Im Rahmen dieser Untersuchung können auch Vorstufen des Kolonkarzinoms (wie z.B. Darmpolypen) entfernt werden.

Prophylaxe

- Als protektive Faktoren, welche der Entstehung eines Kolonkarzinoms vorbeugen gelten:
- Fettarme, ballaststoffreiche, fleischarme, gemüsereiche und calciumreiche Kost
- NSAR
- Folsäure
- Ascorbinsäure
- ausreichende medikamentöse Kontrolle chronisch entzündlicher Darmerkrankungen

Noch Fragen???