# Das Lungenemphysem

Irreversible Überblähung der kleinsten luftgefüllten Strukturen (Lungenbläschen, *Alveolen*) der Lunge.

Emphysem – aus dem Griechischen – bedeutet Aufblähung

# Pathogenese

- Durch Entzündungsreaktionen, die durch verschiedene Noxen ( Tabakrauch, Feinstaub) hervorgerufen werden, kommt es zur Freisetzung gewebsabbauender Enzyme aus den Makrophagen, die zur Autolyse der Alveolarwand beitragen.
- Patienten mit einem Lungenemphysem unter 40 Jahren leiden oftmals an einem genetisch bedingten Alpha1-Antitrypsinmangel ( Enzymhemmstoff ). Dadurch wird der Stoffwechsel der Alveole gestört. Besonders betroffen ist Elastin als Baustein des Bindegewebes
- Die Lunge verliert im Verlauf an Elastizität ( Compliance herabgesetzt ) und die Luft kann bei der Ausatmung nicht vollständig entweichen
- Bei der Ausatmung erhöht sich der Druck auf die Bronchiolen und sie kollabieren. Die noch in den Alveolen enthaltene Luft kann nicht entweichen.
- Bei der folgenden Einatmung kann weniger frische Luft einströmen

• Im weiteren Verlauf bilden sich aus kleinen Alveolen durch die ständige Überblähung große, Funktionslose Emphysemblasen ( Bullae )

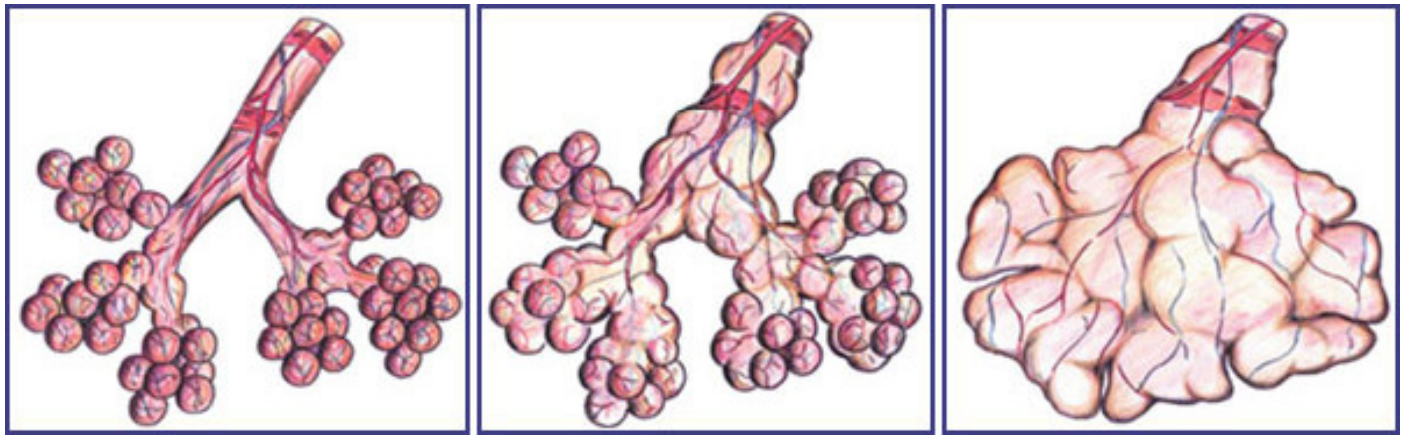

## Je nach der Art und dem Ort der Zerstörung werden drei Formen des Lungenemphysems unterschieden:

- Das zentrilobuläre Emphysem findet sich vor allem in den zentralen Teilen des Lungenläppchens. Die Alveolen der Peripherie sind erhalten. Es ist die häufigste Form und kommt besonders in Verbindung mit chronischer Bronchitis vor
- Das panlobuläre Emphysem ist gekennzeichnet durch eine gleichmäßiger Zerstörung der Alveolen im gesamten Lungenläppchen. Diese Form liegt bei dem genetisch bedingten Alpha1-Antitrypsin-Mangel vor.

- Bei manchen Überblähungen bilden sich Blasen von über 1 cm Durchmesser. Die Blasen können aber auch sehr viel größer werden. Man spricht dann von einem bullösen Emphysem. Platzt eine solche Blase in den Randbereichen der Lunge, kann Luft in den Pleuraspalt, den Spalt zwischen den beiden Blättern des Brustfells, eindringen, wodurch ein Pneumothorax entsteht. Ein Teil der Lunge kollabiert

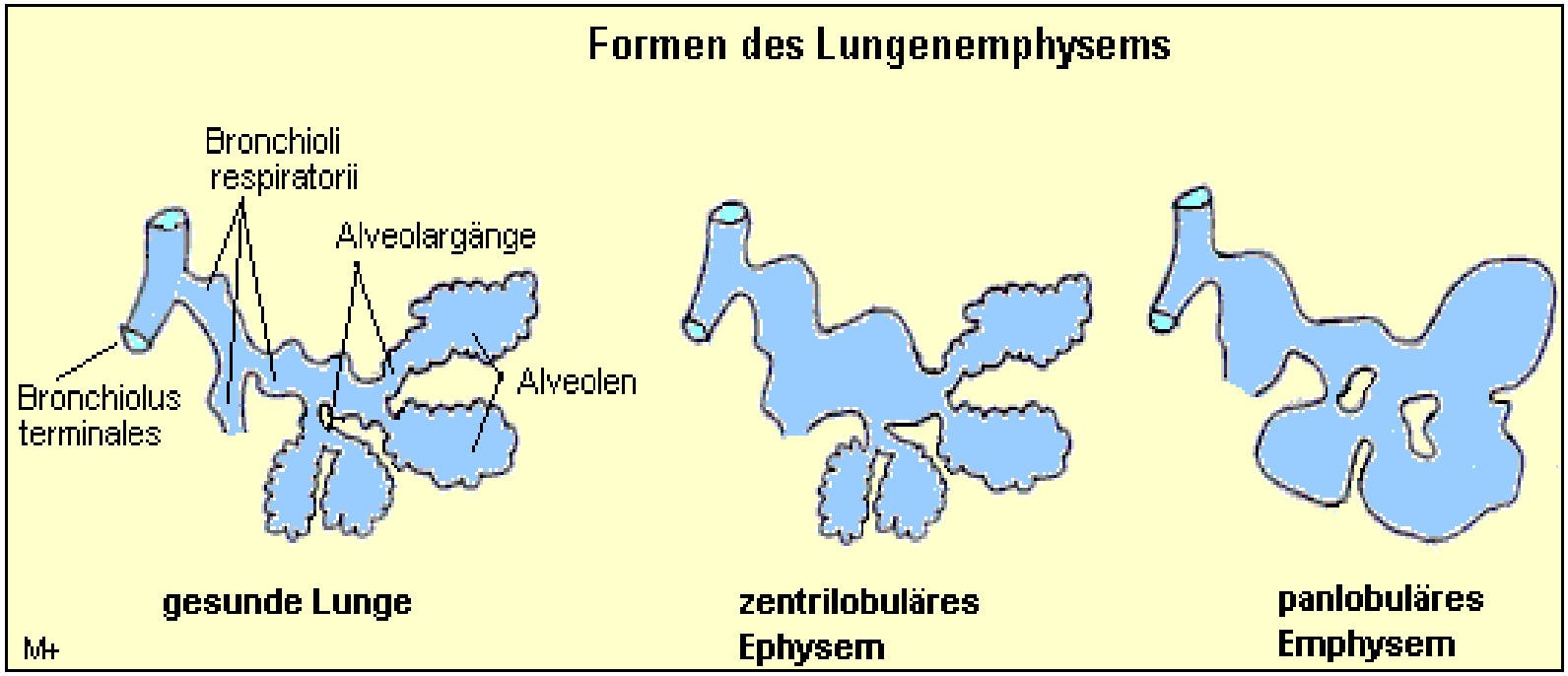
Formen des Lungenemphysems
Bronchioli respiratorii
Alveolargänge
Alveolen
Bronchiolus terminales
gesunde Lunge
zentrilobuläres Ephysem
panlobuläres Emphysem
M+

# Klinik / Diagnose

- Dyspnoe
- Infekte der Atemwege bewirken eine Verschlechterung des Zustandes
- Sekretstau in den Bronchien bewirkt eine Verschlechterung des Zustandes
- Faßförmiger Thorax
- Geringe Atemexkursion des Thorax
- Im fortgeschrittenem Stadium Zyanose
- Perkussion : hypersonorer Klopfschall ( Schachtelton)
- Auskultation : abgeschwächtes Atemgeräusch
- Blutuntersuchung : evtl. Alpha 1-Antitrypsinmangel (häufig Patienten unter 40 Jahren) , BGA

- Röntgen des Brustkorbs: Auf dem Röntgenbild finden sich typische Anzeichen für ein Emphysem durch den hohen Luftgehalt und das tiefstehende Zwerchfell. Computertomogramm: Mit dem CT wird das überblähte Lungengewebe noch deutlicher sichtbar
- Lungenfunktionsprüfung: **Lufu oder Spirometrie**

  Sie gibt Aufschluss über den Funktionszustand der Atemwege und dient als Verlaufskontrolle. Beim Emphysem sind 2 Werte von besonderem Interesse: der FEV1- Wert (= forciertes exspiratorisches Volumen in einer Sekunde) und das Residualvolumen.

- Der FEV1-Wert wird auch „Sekundenluft" oder Einsekundenkapazität genannt und bezeichnet das Luftvolumen, das in einer Sekunde ausgeatmet werden kann. Der Betroffene kann umso weniger in einer Sekunde ausatmen, je stärker die Bronchien verengt sind.
- Das Residualvolumen ist die Luftmenge, die nach maximaler Ausatmung in der Lunge zurückbleibt. Beim Lungenemphysem ist sie erhöht und erschwert die erneute Einatmung. Das gesamte Atemvolumen (Vitalkapazität) ist dadurch verringert, der Betroffene verspürt Atemnot. Vergleiche auch dazu Spirometrie, Ganzkörperplethysmografie, Pneumotachografie und Peak-Flow-Meter

# Komplikationen

- In fortgeschrittenen Fällen entwickelt sich ein Cor pulmonale
- Emphysemblasen können platzen, so daß sich ein Spontanpneumothorax entwickelt

# Therapie

- Die Grundzüge der Therapie von chronischer Bronchitis, Asthma bronchiale und Lungenemphysem ähneln sich ebenso wie die Symptome der Krankheiten
- Neben Bronchospasmolytika und Kortikoiden als medikamentöse Therapie sollten in erster Linie die verursachenden Faktoren reduziert werden.
- Atemtherapie
- Inhalation zur Sekretolyse
- Evtl. Sekretolytika
- Bei Verlegung der Atemwege durch Schleim evtl Bronchoskopie mit Broncholavage